Artigo Original Dentistry Artigo Original

Implantes dentários: um tratamento mais conservador?

A provável solução ideal para a reabilitação de espaços edêntulos unitários é avaliada pelo Dr. Dárcio Luis Fonseca e pelo Dr. Diogo Bezerra.

ABSTRACT

The diagnosis of a treatment plan for each patient is the key factor for the clinician to assess the ideal solution for the rehabilitation of unitary cases. Currently, the dental implant appears to be the main choice.

Os pacientes desdentados, parcial ou totalmente, têm como perspectiva para a reabilitação dos espaços edêntulos a utilização de próteses removíveis, próteses fixas sobre dentes naturais ou próteses fixas sobre implantes dentários. Cada um destes modelos de prótese tem riscos e benefícios. (1)

Dr. Dárcio Luís Fonseca. *Ordem dos Médicos Dentistas nº 1877. Licenciado em Medicina Dentária pelo ISCS-Sul – 1997. Membro da EAO. Membro da SPEMD. Membro da SPED. Orador sobre Implantes e Regeneração Óssea em vários eventos nacionais e internacionais. Autor e co-autor de vários artigos da especialidade. Exerce prática exclusiva em Prótese Fixa, Estética, Implantologia, Cirurgia Oral e Reabilitação Oral sobre implantes. Coordenador dos Cursos de Formação Belearning*

Dr. Diogo Bezerra. *Ordem dos Médicos Dentistas nº 5755. Licenciado pelo Instituto Superior de Ciências da Saúde Norte (ISCS-N) – 2007. Ex-assistente voluntário do serviço de Cirurgia Plástica / Medicina Dentária no Centro Hospitalar de Gaia. Curso em Implantologia e Prótese sobre Implantes (Belearning) – 2008. Curso Básico e Avançado em Laser na Medicina Dentária com Aplicação de Novas Tecnologias (ISCS-N) – 2008. Especialização em Prótese Fixa Cerâmica (FMDUP) – 2010. Colaborador nos cursos de formação da Belearning. Co-autor de vários artigos em revistas da especialidade. Prática exclusiva em Cirurgia Oral, Implantologia, Prótese Fixa e Prótese Implantar.*

Figura 1: Ortopantomografia inicial

Figura 2: Vista frontal inicial

Figura 3: Lateralidade direita inicial

Figura 4: Lateralidade esquerda inicial

Figura 5: Vista oclusal maxilar inicial

Figura 6: Vista oclusal mandibular inicial

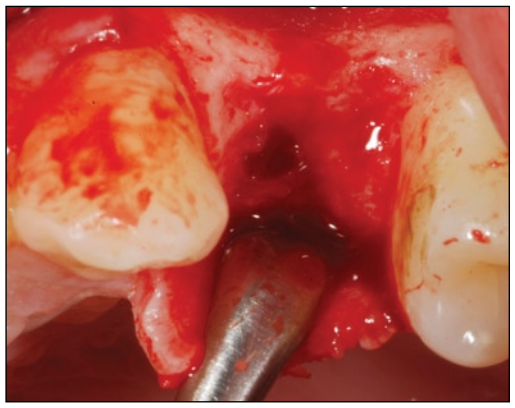

Figura 7: Descolamento para colocação de implante no 24

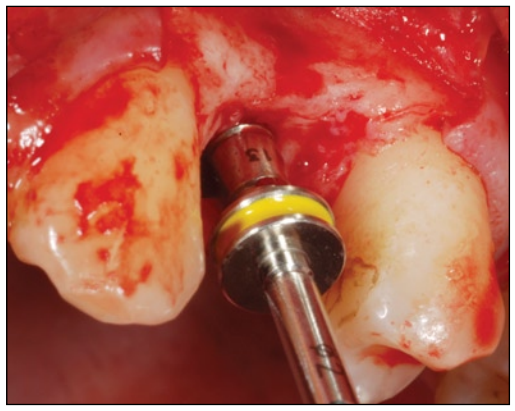

Figura 8: Medidor de profundidade a 13mm

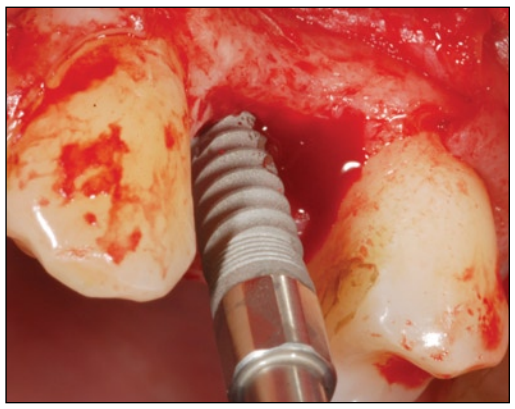

Figura 9: Colocação do implante Mis Seven 3,75 x 13mm

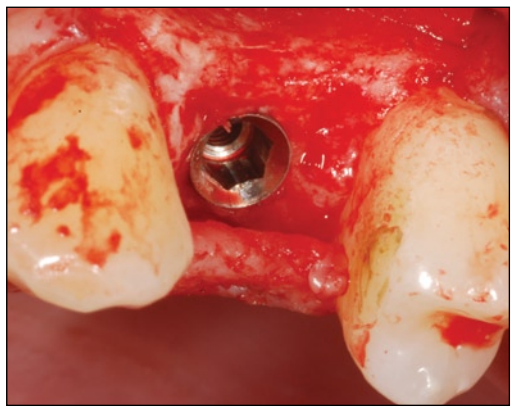

Figura 10: Implante colocado com torque de 50N

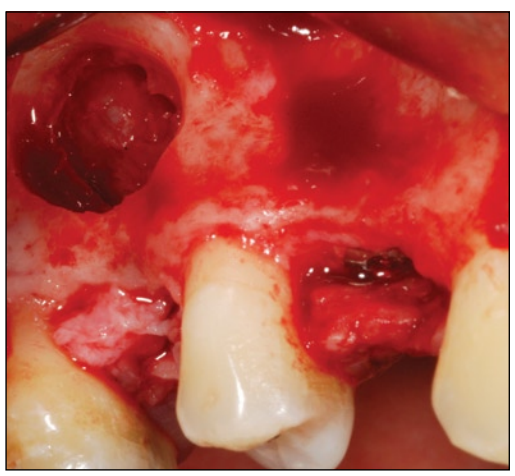

Figura 11: Sinus-lift pela técnica de Caldwell-Luc modificada

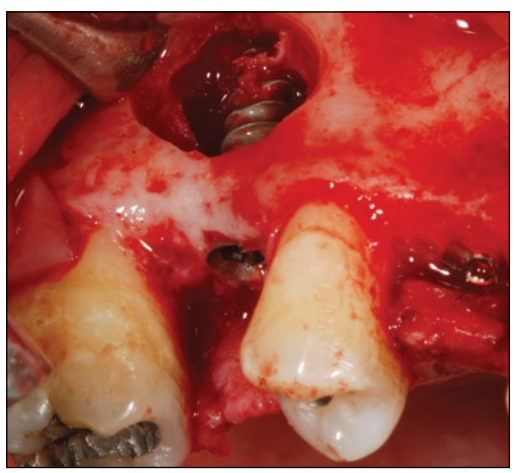

Figura 12: Colocação imediata de implante Mis Seven 3,75 x 11,5mm

Embora seja possível a utilização de uma prótese removível para substituir dentes unitários, estas restaurações são geralmente tidas como provisórias por natureza, ao contrário de definitivas. Por outro lado, as próteses fixas sobre dentes naturais e as coroas unitárias sobre implantes podem ser aplicadas à restauração de um único dente ausente.

Para uma ideal escolha do tratamento a eleger, o clínico deve ter em conta os riscos e os benefícios da abordagem, caso a caso. Um cuidadoso escrutínio da literatura científica pode ajudar o médico na determinação do tratamento, quando é necessária a substituição de um único dente. (2-4)

Os dados de sobrevivência em períodos de 60 meses foram demonstrados em estudos por Berekally e associados (5), Prosbster e Henrich (6), Creugers e colegas (7) e outros seis(8-13) estudos foram considerados pelo seu desempenho prospectivo. A taxa de sucesso de restaurações com implantes únicos aos 60 meses foi de 95,1 por cento (variações entre 92,2% e 98,0%), enquanto as próteses parciais fixas de todos os modelos apresentaram um sucesso de 84,0 por cento (variações entre 79,1% - 88,9%).

De uma forma geral, aconselha-se o implante como primeira opção; no entanto, se tal tratamento estiver inviabilizado por qualquer questão anatómica, poderemos optar pela elaboração de uma ponte, desde que os pacientes fiquem consciencializados de que se trata de um tratamento invasivo que requer um maior desgaste da estrutura dentária e que por vezes se torna imprescindível a desvitalização dos dentes pilares. (14)

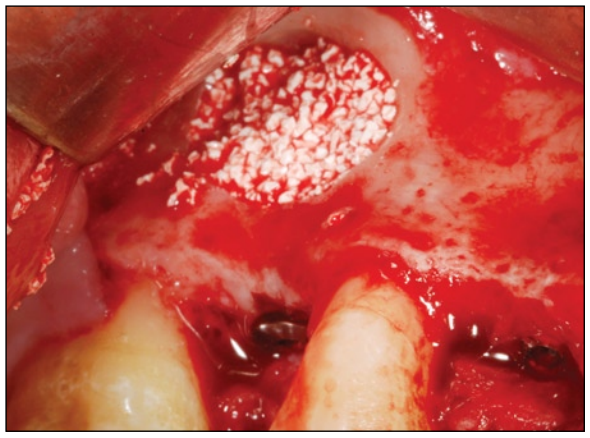

Figura 13: Regeneração da janela óssea com biomaterial

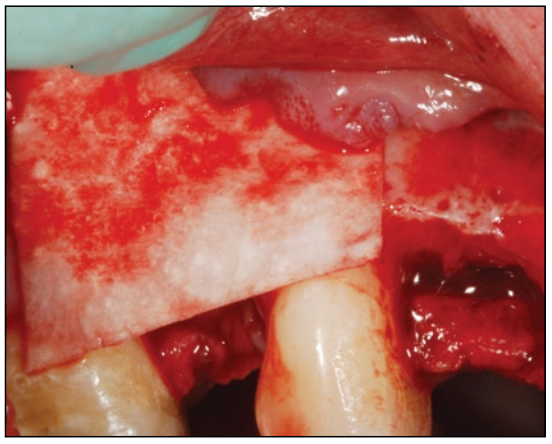

Figura 14: Colocação de membrana

Figura 15: Sutura com fio de seda 4 zeros

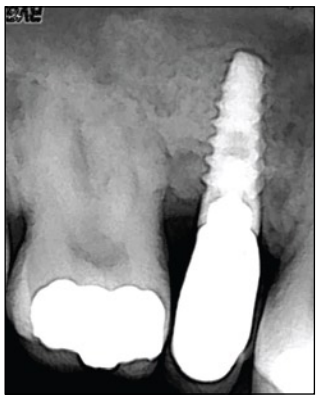

Figura 16: Raio-X apical final do 16

Figura 17: Close-up do 16

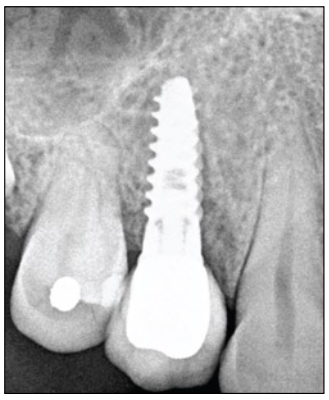

Figura 18: Raio-X apical final do 14

Figura 19: Close-up do 14

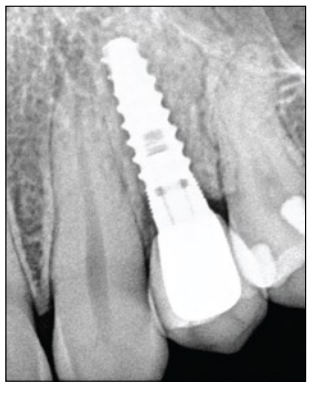

Figura 20: Raio-X apical final do 24

Figura 21: Close-up do 24

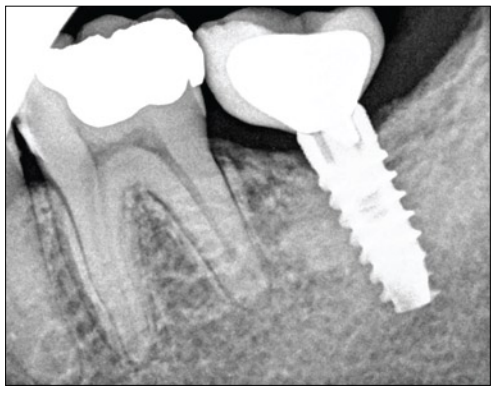

Figura 22: Raio-X apical final do 37

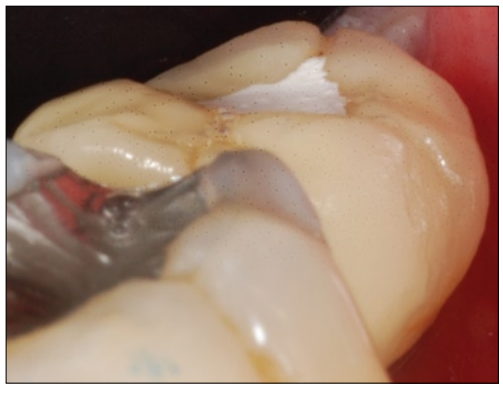

Figura 23: Close-up do 37

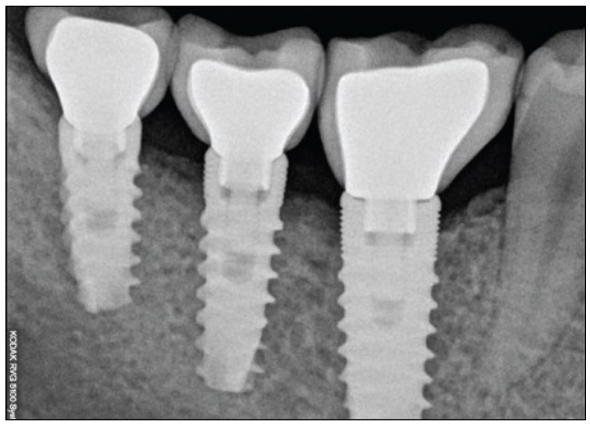

Figura 24: Raio-X apical final do 46+47+48

Figura 25: Close-up do 46+47+48

Caso clínico

Paciente do sexo masculino de 27 anos, caucasiano, não fumador, deslocou-se à clínica com o intuito de reabilitar os dentes perdidos há bastantes anos, os últimos dos quais há cerca de dois anos.

O plano de tratamento consistiu em reabilitar a cavidade oral com implantes unitários nos respectivos espaços edêntulos dos quatro quadrantes. No 1.º quadrante, devido à pouca disponibilidade óssea a nível vertical, optámos pela realização de um sinus-lift para reabilitar a ausência do dente 16 em detrimento da confecção de uma ponte de três elementos. Mais uma vez, a literatura (15-17) foi determinante nesta nossa opção:

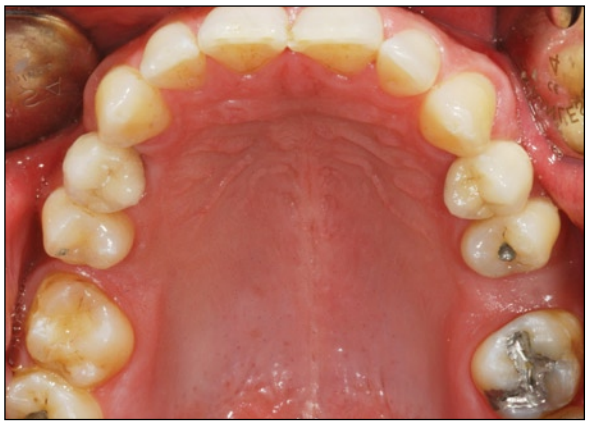

Figura 26: Vista oclusal maxilar final

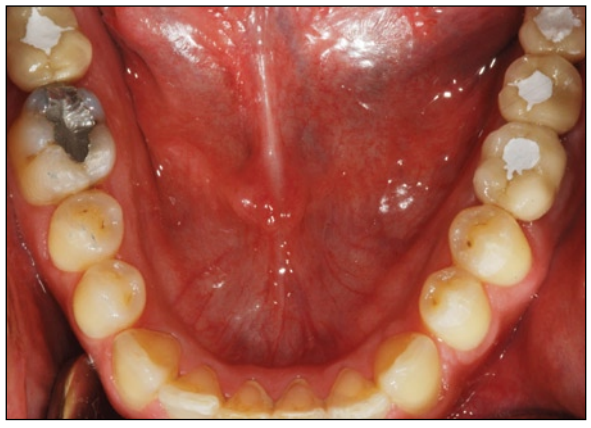

Figura 27: Vista oclusal mandibular final

Figura 28: Lateralidade direita final

Figura 29: Lateralidade esquerda final

Figura 30: Vista frontal final

Figura 31: Ortopantomografia final

> “Um cuidadoso escrutínio da literatura científica pode ajudar o médico na determinação do tratamento, quando é necessária a substituição de um único dente.”

• Em 1996, a Consensus Conference chegou à conclusão de que a elevação do seio maxilar é um procedimento clínico de restauração óssea no maxilar superior com resultados altamente previsíveis.
• O uso de materiais adequados, a superfície do implante e o uso de membranas faz com que a taxa de sucesso seja superior a 95 por cento.
• Os implantes actuais, com a sua superfície auto-roscante e forma cónica, permitem obter estabilidade primária com uma altura de 2-3mm de osso.
• Quando os implantes são colocados de forma simultânea com a regeneração óssea, normalmente é feita a carga seis meses após a cirurgia.

Neste caso utilizámos a técnica de Caldwell-Luc modificada(17), desenvolvida por Tatum (1970) e apenas fizemos carga ao implante cerca de nove meses depois. De referir que todos os sete implantes colocados (MIS Seven) tiveram torques de inserção que variaram entre os 40N e 50N.

Conclusão

O diagnóstico para a elaboração do plano de tratamento de cada paciente é o factor chave para o clínico avaliar a solução ideal para a reabilitação de espaços edêntulos unitários. Actualmente, a colocação de um implante dentário afigura-se como a principal escolha em comparação com o desgaste significativo das estruturas dentárias na confecção de uma ponte. [1] ■

Referências bibliográficas

1. Salinas TJ, Eckert SE. In patients requiring single-tooth replacement, what are the outcomes of implant as compared to tooth-supported restorations? Int J Oral Maxillofac Implants 2007;22:71-95
2. Tank; Pjeturson BE, Lang NP, Chan ES. A systematic review of the survival and complication rates of fixed partial dentures (FPDs) after an observation period at least 5 years.III.Convencional FPDs.Clin Oral Implants Res 2004;15:654-66
3. Creugers NH, Kayser AF, Van´t Hoff MA. A meta-analisis of durability data on convencional fixed bridges. Community Dent Oral Epidemiol 1994;22:448-52
4. Scurria MS, Bader JD, Shugass DA. Meta-analysis of fixed partial denture survival: Prostheses and abutments. J Prosthet Dent 1998;79:459-64
5. Berekaly TL, Makinson OF, Pietrobon RA. A microscopic examination of bond surfaces in failed electrolytically etched cast metal fixed prostheses. Aust Dent J 1993;38:229-235.
6. Probster B, Henrich GM. 11-year follow-up study of resin-bonded fixed partial dentures. Int J Prosthodont 1997;10:259-268.
7. Creugers NH, Snoek PA, van't Hof MA, Kayser AF. Clinical performance of resin-bonded bridges: A 5-year prospective study. Part III: Failure characteristics and survival after rebonding. J Oral Rehabil 1990;17:179-186.
8. Corrente G, Vergnamo L, Re S, Cardaropoli D, Abundo R. Resinbonded fixed partial dentures and splints in periodontally compromised patients : A 10-year follow-up. Int J Periodontics Restorative Dent 2000;20:628-636.
9. De Kanter RJ, Creugers NH, Verzijden CW, van't Hof MA. A five-year multi-practice clinical study on posterior resin-bonded bridges. J Dent Res 1998;77:609-614.
10. Probster B, Henrich GM. 11-year follow-up study of resin-bonded fixed partial dentures. Int J Prosthodont 1997;10:259-268.
11. Randow K, Glantz PO, Zoger B. Technical failures and some related clinical compications in extensive fixed prosthodontics. An epidemiological study of long-term clinical quality. Acta Odontol Scand 1986;44:241-255.
12. Serdar-Cotert H, Ozturk B. Posterior bridges retained by resinbonded cast metal inlay retainers: A report of 60 cases followed for 6 years. J Oral Rehabil 1997;24:697-704.
13. Walter M, Reppel PD, Boning K, Freesmeyer WB. Six-year follow-up of titanium and high-gold porcelain-fused-to-metal fixed partial dentures. J Oral Rehabil 1999;26:91-96.
14. Kim J, Chu S, Gürel G, Cisneros G. Restorative space management: treatment planning and clinical considerations for insufficient space. Pract proced Aesthet Dent 2005;17:19-25
15. Jensen OT, Shulmann LB, Block MS, Iacono VJReport of the sinus Consensus Conference. International Journal of oral and maxillofacial implants (1998); 13: 9-41
16. Tatum H. Maxillary and sinus implant reconstruction. Dent Clin North Am 1986;30:207 229
17. Fugazzoto P. Augmentation of the posterior maxilla: a proposed hierarchy of treatment selection. J Periodontol 2003;74:1682-1691
18. Boyne PJ, James RA Grafting of the maxillary sinus floor with autogenous marrow and bone. Journal of oral surgery (1980); 38: 613-616