O JornalDentistry 2014 Artigo Original

REABILITAÇÃO FIXA DE UM DESDENTADO PARCIAL

A reabilitação de um desdentado parcial requer um plano de tratamento cuidadosamente pensado e adaptado aos diferentes espaços edêntulos presentes.

Existem numerosas alternativas viáveis como próteses fixas (como coroas ou pontes), próteses removíveis, ou reabilitação sobre implantes. O paciente deve estar informado sobre quais as opções disponíveis para o seu caso, quais são as mais indicadas, qual o seu custo e qual a longevidade expectável. Não existe suficiente evidência científica disponível que indique qual a melhor opção para a reabilitação de arcadas parcialmente edêntulas, uma vez que existem inúmeras variações entre as intervenções contempladas nos ensaios clínicos. Assim sendo, torna-se difícil a sua comparação e o estabelecimento de diferenças estatisticamente significativas entre as diferentes opções terapêuticas. Por outro lado, existem variáveis, como o custo dos diferentes tratamentos, que não são consideradas nestes ensaios, e que têm uma enorme importância para a aceitação do plano de tratamento por parte do paciente. Assim sendo, e tento em conta as inúmeras variações entre os paciente e entre os diferentes espaços edêntulos de cada paciente, o médico dentista deve optar pela opção terapêutica mais adequada em termos de função, estética, durabilidade e custo, podendo combinar diferentes tipos de reabilitação no mesmo paciente e na mesma arcada, consoante as condições locais presentes. [1]

Para a reabilitação de espaços edêntulos curtos, com apenas uma ou duas peças dentárias em falta, pode considerar-se a utilização de pontes fixas ou coroas aparafusadas sobre implantes. A escolha de uma opção terapêutica em detrimento de outra depende de factores como: extensão e localização da área edêntula, estado dos dentes adjacentes, quantidade e qualidade de osso disponível e estado dos tecidos periodontais. Apesar de, em ambos os casos, as taxas de sucesso serem elevadas e os custos semelhantes, a possibilidade de preservar saudáveis os dentes adjacentes pode tornar os implantes preferíveis. Caso os dentes adjacentes se encontrem muito destruídos, a utilização de uma ponte pode ser a opção mais indicada. [2]

A utilização de implantes para a substituição de peças dentárias perdidas é um procedimento eficaz e fiável, com bons resultados a nível de função e estética, desde que a intervenção seja corretamente planeada e executada. Além de competência técnica por parte do Médico Dentista, é também importante uma correta seleção e avaliação do paciente, já que fatores ligados a este, como o biótipo dos tecidos periodontais e a qualidade/quantidade de osso, influenciam a osteointegração e a correta adaptação dos tecidos de suporte à peça protética. [3]

A colocação dos implantes pode ser feita com elevação de um retalho de tecido mole, ou sem retalho e sem sutura (possibilitando a redução do desconforto pós operatório), não havendo diferenças estatisticamente significativas entre as duas técnicas.[4] Após a cirurgia para a colocação dos implantes, estes podem levar carga imediata, isto é, uma coroa aparafusada e em função nas 72 horas seguintes à sua colocação no osso, ou esta pode ser colocada apenas 6 semanas a 3 meses depois da cirurgia, depois da completa cicatrização e adaptação dos tecidos ósseos e periodontais ao implante. No caso de não ser utilizada carga imediata pode ser utilizado um parafuso de cicatrização que permite um melhor perfil de emergência, uma melhor cicatrização dos tecidos moles e elimina a necessidade de uma nova intervenção cirúrgica para permitir a conexão do implante aos seus componentes supra-gengivais. Não existe ainda suficiente evidência científica na literatura que permita estabelecer diferenças significativas entre as diferentes técnicas, todas elas apresentando resultados satisfatórios desde que o implante tenha a forma e as dimensões adequadas que lhe permitam uma boa estabilidade inicial. [5,6 e 7]

A cerâmica pode ser o material de eleição quando a estética é um factor importante (em reabilitação dos setores anteriores, por exemplo) devido às suas excelentes propriedades em termos estabilidade cromática, resistência mecânica, aparência estética, longevidade e compatibilidade com os tecidos periodontais. [8]

A escolha de facetas de cerâmica em vez de coroas totais para reabilitação de zonas anteriores estéticas prende-se com o facto de as primeiras permitirem um preparo mais conservador, sendo mais indicadas caso os dentes não se encontrem muito destruídos ou muito restaurados. [9]

Este artigo apresenta um caso clínico de um paciente desdentado parcial em que foi utilizada uma combinação dos diferentes tipos de reabilitação, nomeadamente facetas, pontes fixas e coroas sobre implantes. Com este caso clínico pretende-se demonstrar a complexidade da reabilitação de toda a cavidade oral de um paciente desdentado parcial e a importância de um cuidadoso planeamento e execução do plano de tratamento.



Dr. Dárcio Fonseca

- *Licenciado em Medicina Dentária pelo I.S.C.S. Sul em 1997*
- *OMD nº 1877*
- *Fellow in Implant Dentistry pela Universidade de Miami*
- *Membro da SPEMD*
- *Membro da SPED*
- *Membro da EAO*
- *Membro do ICOI*
- *Membro do ICOI*
- *DSD Team*
- *Coordenador e formador de cursos na área de implantologia e reabilitação oral*
- *Pós graduado em Implantes, Dentisteria Estética e Ortodoncia*
- *Autor e co-autor de vários artigos em revistas da especialidade*
- *Orador em vários eventos nacionais e internacionais, sobre Implantologia e regeneração óssea guiada*
- *Professor do curso ministrado em Portugal pelo Dep. Cirurgia Maxilofacial da Universidade de Miami*
- *Prática exclusiva de Cirurgia oral, Implantes , Reabilitação Oral e Estetica.*
- *Op. leader da Klockner e Botiss em Portugal*

Dra.Bianca Rosca

A frequentar o 3º Ano do Mestrado Integrado em Medicina Dentária, Faculdade de Medicina Dentária da Universidade de Lisboa (Portugal)
Clinica Assistencial na Clínica Alba (Mafra) desde 2011

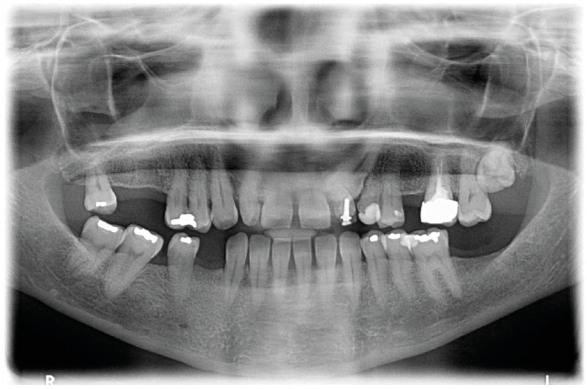

Fig. 1 - Ortopantomografia inicial

Fig. 2 - Fotografia extraoral (sorriso inicial)

Fig. 3 - Fotografia inicial intraoral

Book OJDentistry N6.indd 18 14/04/14 18:43

Caso Clínico

Paciente do sexo feminino, 48 anos, saudável, apresenta-se à consulta à procura de uma solução fixa permanente para substituir as peças dentárias perdidas e para melhorar o aspecto do sorriso: "Não gosto do aspeto dos meus dentes, quero fechar estes espaços".

Plano de tratamento

Extração dos dentes 22 e 23 por ser impossível a sua reabilitação.

Colocação de uma ponte fixa em zircónia (Zirconzahn®) do dente 21 ao 24 (para substituir os dentes 22 e 23).

Colocação de 3 implantes (Klockner® – Essential® Cone) na maxila e 2 na mandíbula, para reabilitação dos espaços edêntulos correspondentes aos dentes 16, 17, 25, 37 e 44. Com coroas em metal-cerâmica (Cerâmica Ivoclar®).

Facetas de cerâmica (dissilicato de lítio – IPS e-max Ivoclar Vivadent®) nos dentes 11, 12 e 13.

Tratamento

1ª Fase

Colocação dos três implantes (Essential Cone da Klockner) na maxila (correspondentes às zonas 17,16 e 25).

2ª Fase

Colocação das coroas definitivas aparafusadas em metal-cerâmica, 3 meses após a colocação dos implantes (Essential Cone da Klockner) superiores (correspondentes nos espaços 16,17 e 25). Extracção dos dentes 22 e 23, regeneração óssea guiada (CeraBone® Botiss®) e colocação da ponte provisória em acrílico (23 e 22 com apoio no 21). Colocação dos implantes na mandíbula (correspondentes às zonas 37 e 44).

3ª Fase

Colocação das coroas definitivas aparafusadas em metal-cerâmica nos implantes inferiores, 3 meses após a colocação dos implantes. Confecção e colocação das facetas provisórias em resina bis-acrílica (Structur - Voco®) nos dentes 11, 12 e 13, e da ponte provisória (dentes 21 e 24 como pilares), também em resina bis-acrílica.

4ª Fase

Colocação das facetas definitivas em díssilicato de lítio cimentadas com o sistema de cimentação Variolink Veneer (Ivoclar Vivadent®). Colocação da ponte em zircónia cimentada com Variolink II (Ivoclar Vivadent®).

Fig. 4 - Fotografia inicial intraoral (1º e 4º quadrante)

Fig. 5 - Fotografia inicial intraoral (2º e 3º quadrante)

Fig. 6 - Fotografia inicial (vista oclusal da maxila)

Fig. 7 - Fotografia inicial (vista oclusal da mandíbula)

Fig. 8 - Fotografia inicial intraoral (maxila)

Fig. 9 - Fotografia inicial intraoral (mandíbula)

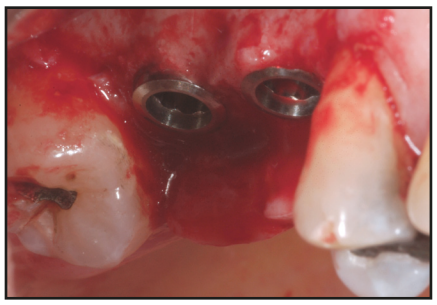

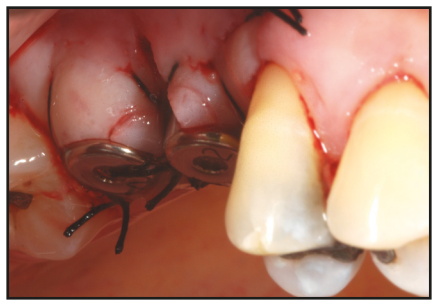

Fig. 10 e 11 - Colocação de dois implantes (nos espaços 16 e 17)

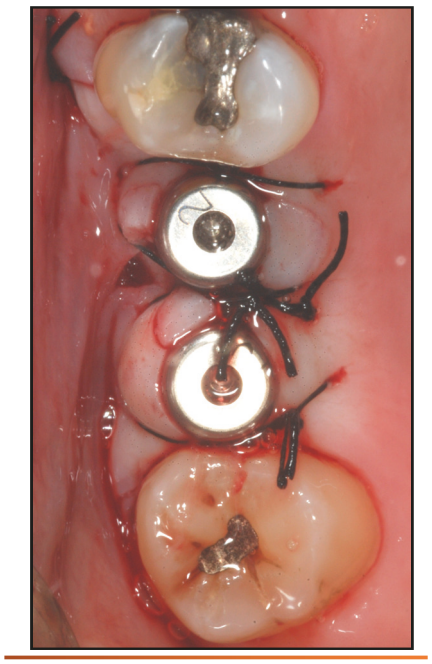

Fig. 12 - Colocação de dois implantes (nos espaços 16 e 17)

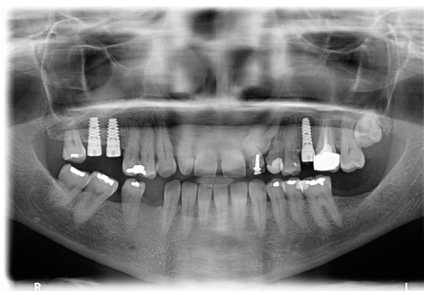

Fig. 13 - Ortopantomografia após a colocação dos implantes na maxila

Fig. 14 e 15 - Cicatrização 3 meses depois da colocação dos implantes (nos espaços 16 e 17)

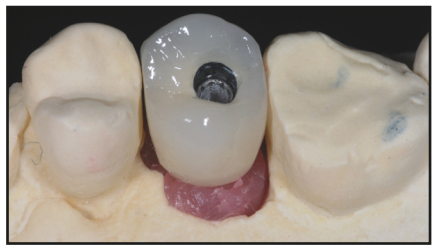

Fig. 16 e 17 - Coroas definitivas em metal-cerâmica (16, 17 e 25)

Book OJDentistry N6.indd 19 14/04/14 18:43

Clínica

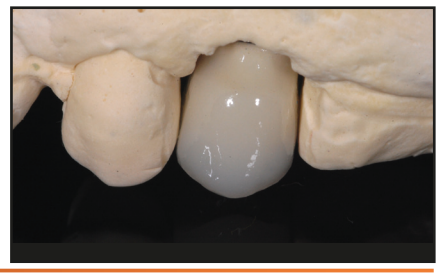

Fig. 18 e 19 - Coroas definitvas em metal-cerâmica (16, 17 e 25)

Fig. 20 - Coroas definitvas em metal-cerâmica (16 e 17) -vista vestibular

Fig. 21 - Ponte provisória em acrílico 23, 22 com apoio no 21. Coroas definitvas em metal-cerâmica (16, 17 e 25)

Fig. 22 - Ponte provisória em acrílico: 22 e 23 com apoio no 21.

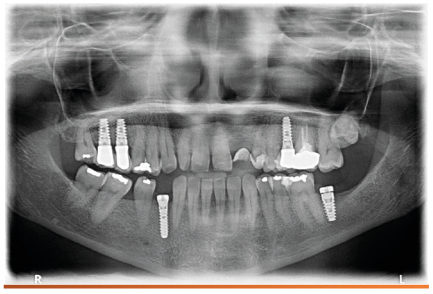

Fig. 23 - Ortopantomografia após a colocação dos implantes na mandíbula (implantes superiores com as coroas definitivas)

Fig. 24 - Cicatrização 3 meses após a colocação do implante (44)

Fig. 25 - Coroa definitva em metal-cerâmica sobre o implante (44)v

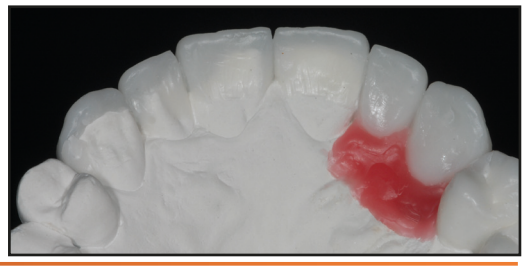

Fig. 26 e 27 - Enceramento diagnóstico (facetas 11,12,13 e ponte 21-24)

Fig. 28 - Preparação dentária para as facetas (11,12 e 13) e ponte (21-24)

Fig. 29 e 30 - Provisórios em resina Bis-acrílica (facetas 11, 12, 13 e ponte 21-24)

Fig. 31 e 32 - Definitivos

Fig. 33 e 34 - Fotografias finais, vista vestibular e oclusal (close-up)

Fig. 35 e 36 - Vista frontal (1º quadrante e 2º quadrante)

Fig. 37 e 38 - Vista oclusa e vestibular

Fig. 39 - Fotografia final do sorriso

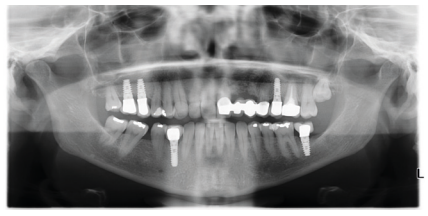

Fig. 40 - Ortopantomografia final

Pedido de referências para: editorial@jornaldentistry.pt

Book OJDentistry N6.indd 20 14/04/14 18:44