Titânio e zircónio: o "gold standard" da reabilitação oral

Artigo Original Dentistry Artigo Original

O artigo do Dr. Dárcio Luís Fonseca e do Dr. Diogo Bezerra aborda os implantes dentários e a zircónia como o "gold standard" actual das reabilitações orais e descreve, detalhadamente, um caso clínico.

ABSTRACT

With the evolution of the times, the choice of new materials for prosthetic rehabilitation has become a challenge for the dentist and dental technician. This choice, based on various aesthetic and functional parameters, and the almost endless options and features that zirconia has, made it a stake in this, for the metal-ceramic conventional with many years of study and proven.

Time may be the key to validate the zirconia in a first option, but if we do not believe in something, change will never materializes.

In this article we try to demonstrate a clinical case step by step to a complete rehabilitation with implants and zirconia.

A carga imediata só pode ser feita em pacientes cuidadosamente seleccionados que estão cientes das vantagens estéticas indiscutíveis, assim como dos riscos, não necessariamente aqueles associados com a osteointegração, mas especificamente aqueles relacionados à estabilidade das margens gengivais(1) e do possível achatamento do osso vestibular com o tempo.(2,3)

Como todos sabemos, após a sua colocação, o implante deve demonstrar uma boa estabilidade primária, verificada com o torque de inserção ≥ 35 Ncm ou pela análise de frequência de ressonância (quociente de estabilidade do implante – ISQ ≥ 60 a 65).(4)

No entanto, para a obtenção de uma reabilitação protética correcta, é essencial uma colaboração mútua entre o clínico e o técnico. Características como a análise facial, dentolabial, fonética, dentária e gengival, em conjunto com o exame funcional (estático ou dinâmico), fornecem todos os elementos básicos para o desenvolvimento de um plano de tratamento preciso, visto que a sua finalização frequentemente requer uma abordagem multidisciplinar. Todos estes dados vão guiar o técnico na criação de um enceramento de diagnóstico

Dr. Dárcio Luís Fonseca. *Ordem dos Médicos Dentistas nº 1877. Licenciado em Medicina Dentária pelo ISCS-Sul – 1997. Membro da EAO. Membro da SPEMD. Membro da SPED. Orador sobre Implantes e Regeneração Óssea em vários eventos nacionais e internacionais. Autor e co-autor de vários artigos da especialidade. Exerce prática exclusiva em Prótese Fixa, Estética, Implantologia, Cirurgia Oral e Reabilitação Oral sobre implantes.*

Dr. Diogo Bezerra. *Ordem dos Médicos Dentistas nº 5755. Licenciado pelo Instituto Superior de Ciências da Saúde Norte (ISCS-N) – 2007. Ex-assistente voluntário do serviço de Cirurgia Plástica / Medicina Dentária no Centro Hospitalar de Gaia. Curso em Implantologia e Prótese sobre Implantes (Belearning) – 2008. Curso Básico e Avançado em Laser na Medicina Dentária com Aplicação de Novas Tecnologias (ISCS-N) – 2008. Especialização em Prótese Fixa Cerâmica (FMDUP) – 2010. Colaborador nos cursos de formação da Belearning. Co-autor de vários artigos em revistas da especialidade. Prática exclusiva em Cirurgia Oral, Implantologia, Prótese Fixa e Prótese Implantar.*

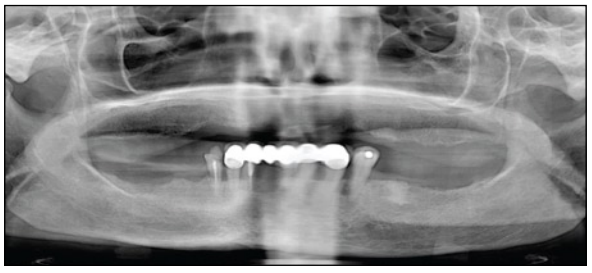

Figura 1: Ortopantomografia inicial

Figura 2: Situação inicial – vista frontal

Figura 3: Situação inicial – lateralidade direita

Figura 4: Situação inicial – lateralidade esquerda

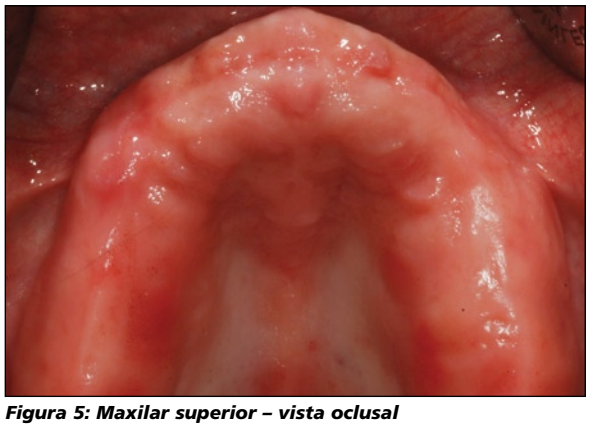

Figura 5: Maxilar superior – vista oclusal

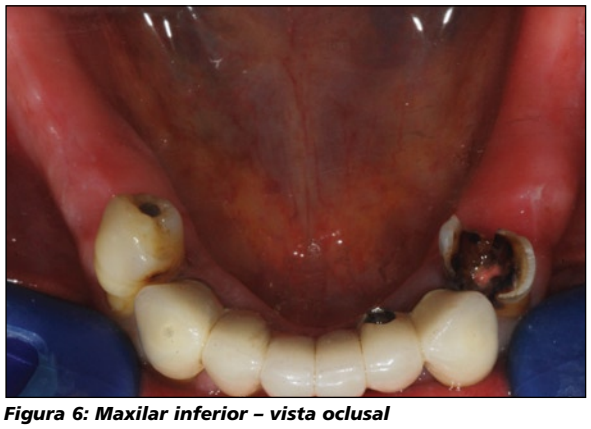

Figura 6: Maxilar inferior – vista oclusal

Figura 7: Prova de prótese provisória do maxilar superior

Figura 8: Vista de perfil da paciente com prótese provisória

Figura 9: Sorriso da paciente com prótese provisória

Figura 10: Férula cirúrgica do maxilar superior

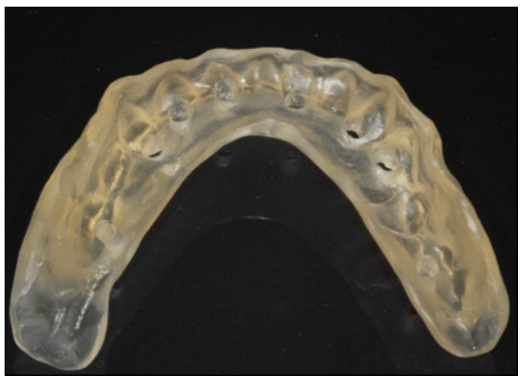

Figura 11: Férula cirúrgica do maxilar inferior

Figura 12: Primeiras próteses provisórias confeccionadas antes da cirurgia

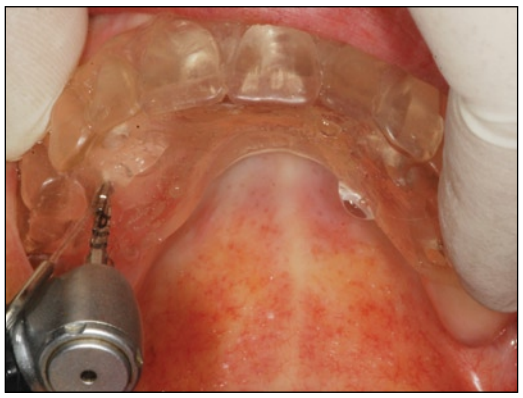

Figura 13: Adaptação da férula cirúrgica no maxilar superior – vista oclusal

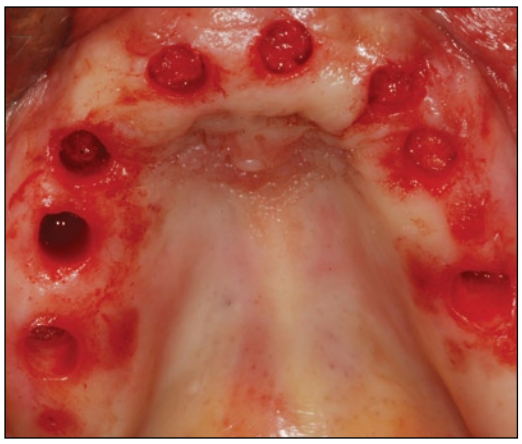

Figura 14: Técnica de tissue punch – vista oclusal do maxilar superior

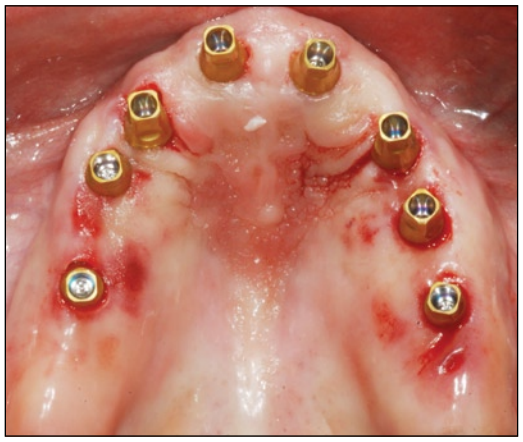

Figura 15: Colocação de oito implantes – vista oclusal do maxilar superior

Figura 16: Exodontia da ponte metalocerâmica do maxilar inferior

Figura 17: Alvéolos pós-extraccionais – vista oclusal do maxilar inferior

Figura 18: Colocação de oito implantes – vista oclusal do maxilar inferior

Figura 19: Pilares de impressão para moldagem após procedimento cirúrgico

Figura 20: Primeira prótese total provisória do maxilar superior com pilares provisórios

Figura 21: Primeira prótese total provisória com seis pilares provisórios

Figura 22: Primeira prótese provisória aparafusada em boca – vista oclusal do maxilar superior

Figura 23: Primeira prótese provisória aparafusada em boca – vista oclusal do maxilar inferior

Figura 24: Primeiras próteses provisórias aparafusadas em carga imediata

Figura 25: Ortopantomografia no dia da cirurgia

Figura 26: Confecção de segunda prótese provisória do maxilar inferior

Figura 27: Segunda prótese provisória do maxilar inferior aparafusada em boca

Figura 28: Caracterização dos pônticos ovóides e da gengiva artificial da segunda prótese provisória do maxilar superior

Figura 29: Confecção de segunda prótese provisória do maxilar superior

Figura 30: Segunda prótese total provisória com oito pilares provisórios

Figura 31: Segundas próteses provisórias aparafusadas em oclusão – vista frontal

Figura 32: Segundas próteses provisórias aparafusadas em oclusão – lateralidade

Figura 33: Segundas próteses provisórias aparafusadas em oclusão – lateralidade esquerda

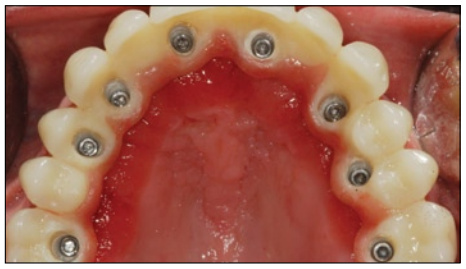

Figura 34: Segunda prótese provisória aparafusada – vista oclusal do maxilar superior

Figura 35: Segunda prótese provisória aparafusada – vista oclusal do maxilar inferior

Figura 36: Sorriso da paciente com as segundas prótese provisórias

Figura 37: Maquete em acrílico transparente com a margem cervical pintada em rosa – vista frontal

Figura 38: Maquete em acrílico transparente com a margem cervical pintada em rosa – lateralidade direita

Figura 39: Maquete em acrílico transparente com a margem cervical pintada em rosa – lateralidade esquerda

Figura 40: Perfil da paciente adequado após prova das maquetes em boca

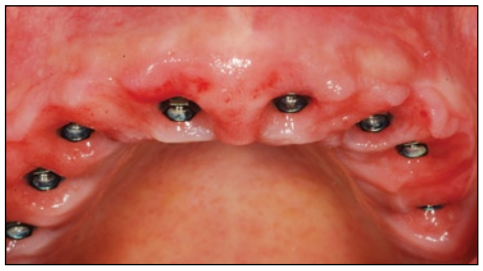

Figura 41: Contorno gengival do maxilar superior após provisionalização de seis meses

Figura 42: Toma da cor da gengiva do maxilar superior para caracterização da gengiva artificial no trabalho final

Figura 43: Contorno gengival do inferior superior após provisionalização de seis meses

Figura 44: Toma da cor da gengiva do maxilar inferior para caracterização da gengiva artificial no trabalho final

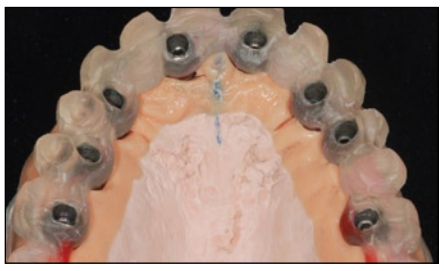

Figura 45: Infraestrutura do maxilar superior prepara para leitura em CAD/CAM – vista oclusal

Figura 46: Infraestrutura do maxilar inferior prepara para leitura em CAD/CAM – vista frontal

correcto e consequentes próteses provisórias.(4)

Para a reabilitação de duas arcadas, as próteses provisórias devem garantir uma função estética e fonética, assim como fornecer a função mastigatória. Esta situação descreve a verdadeira "carga imediata do implante". Assim, é necessário dar às próteses provisórias uma estabilidade oclusal adequada com contactos puntiformes, sincronizados e bem distribuídos(5-9), ao mesmo tempo que cria uma guia anterior que permite a desoclusão dos sectores posteriores.(10)

Após um tempo adequado de osteointegração e maturação dos tecidos moles (> 6 meses), as moldagens definitivas são realizadas e o caso finalizado. Nestes casos, o uso nocturno de uma goteira de desoclusão, além de prevenir hábitos parafuncionais, ajuda a proteger a falta de proprioceptividade dos desdentados totais. Sendo esta de 25 a 50 µm nos dentes naturais, enquanto nos implantes varia entre 125 a 150 µm, o que ao provocar sobrecargas oclusais pode potenciar o "chipping".(11-16)

Caso clínico

Paciente do sexo feminino, de 56 anos, fumadora, edêntula do maxilar superior (Figura 5) e reabilitada com uma prótese fixa de seis elementos metalocerâmica no maxilar inferior com cerca de 20 anos (Figura 6). O plano de tratamento consistia numa reabilitação total com oito implantes por maxilar e duas próteses totais aparafusadas em zircónio.

No exame clínico extra-oral, a análise dentolabial foi determinante, pois a avaliação do relacionamento entre os dentes e os lábios durante diversas etapas da fala e do sorriso (17,18) permitiu-nos "encontrar" as correctas próteses provisórias (Figura 8).

De acordo com estas próteses provisórias, confeccionaram-se em laboratório férulas cirúrgicas (Figuras 10 e 11) para a colocação dos implantes, em que os canais de acesso aos parafusos são posicionados na área ocluso palatina.

Na fase cirúrgica utilizou-se a técnica de "tissue punch" (Figura 14) nas zonas edêntulas. No maxilar superior colocaram-se oito implantes BioHorizons Maestro® com as medidas de ø4x12mm (Figura 15). No maxilar inferior também foram colocados oito implantes BioHorizons Maestro®, mas com as medidas ø4x12mm (4) e ø3.5x12mm (4) (Figura 18).

Com a ajuda de uma moldeira individual previamente confeccionada, foi realizada a moldagem dos implantes recém-colocados após o procedimento cirúrgico. Desta forma, o laboratório pôde confeccionar a prótese provisória com reforço metálico(19,20) (Figuras 20 e 21).

Cerca de três semanas após a cirurgia, foram realizadas

Figura 47: Infraestruturas montadas em articulador – lateralidade esquerda

Figura 48: Infraestruturas montadas em articulador – lateralidade direita

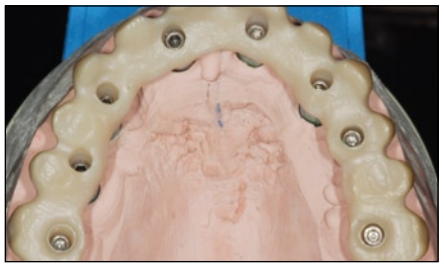
Figura 49: Infraestrutura em zircónio do maxilar superior – vista oclusal

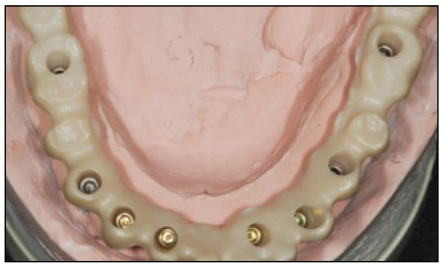
Figura 50: Infraestrutura em zircónio do maxilar inferior – vista oclusal

Figura 51: Infraestrutura em zircónio montado em articulador – vista frontal

Figura 52: Infraestrutura em zircónio montado em articulador – lateralidade direita

Figura 53: Infraestrutura em zircónio montado em articulador – lateralidade esquerda

Figura 54: Prótese total em zircónio do maxilar superior – vista frontal

Figura 55: Prótese total em zircónio do maxilar superior – vista oclusal

Figura 56: Prótese total em zircónio do maxilar inferior – vista frontal

Figura 57: Prótese total em zircónio do maxilar inferior – vista oclusal

Figura 58: Próteses totais em zirconia em oclusão

Figura 59: Trabalho final aparafusado em boca – vista frontal do maxilar superior

Figura 60: Trabalho final aparafusado em boca – vista oclusal do maxilar superior

Figura 61: Trabalho final aparafusado em boca – vista frontal do maxilar inferior

Figura 62: Trabalho final aparafusado em boca – vista oclusal do maxilar inferior

Figura 63: Trabalho final aparafusado em oclusão – vista frontal

Figura 64: Trabalho final aparafusado em oclusão – lateralidade direita

Figura 65: Trabalho final aparafusado em oclusão – lateralidade esquerda

Figura 66: Ortopantomografia final

segundas próteses provisórias sobre pilares temporários (Figuras 26 a 35). Em arcadas totalmente edêntulas, este tipo de próteses com contorno cervical, são indispensáveis para condicionar os tecidos moles, além de terem a mais-valia de serem facilmente modificadas conforme as necessidades clínicas.(21) Durante seis meses, os pônticos ovoides das próteses provisórias foram remodelados (controle mensal) para uma melhor adaptação e remodelação gengival (Figura 28).

Depois de todas as verificações estéticas e oclusais e as margens das gengivas peri-implantares estabilizadas, as moldagens podem ser feitas directamente na plataforma dos implantes para obtermos um modelo de forma a nos permitir construir a infra-estrutura (maquete) da prótese final. Sobre pilares provisórios em titânio, foi confeccionada a maquete em acrílico transparente com o pormenor de toda a margem cervical ter sido pintada de rosa (Figuras 37 a 39). Desta forma, foi possível à paciente visualizar o tamanho das coroas clínicas e o contorno gengival do trabalho final. De salientar, a inalteração do perfil após a colocação com maquetes em boca (Figura 40). Infelizmente neste caso, apesar de todos os procedimentos para evitar a utilização de gengiva rosa, a dimensão vertical (DV) adequada à manutenção do suporte dos lábios e das pregas naso-genianas e as rugas supra-labias denominada vulgarmente por "código de barras" não nos possibilita colocar apenas cor de dente, pois isso alongaria demasiado as coroas clínicas

(principalmente em anterior) e a paciente não aprovava dentes longos.

Após as provas das maquetes e aprovação da paciente, avançou-se em laboratório com os desgastes na resina acrílica transparente (Figuras 45 a 48) de forma a permitir a leitura da infra-estrutura em CAD/CAM (Zirconio) e a posterior estratificação da cerâmica de recobrimento.

Os sistemas à base de zircónio (cerâmicas de alta resistência), em virtude da sua tenacidade considerável e alta resistência flexural in vitro (1100Mpa), mostram-se adequados para a confecção de coroas unitárias, até próteses parciais fixas posteriores(22) e mesmo para as reconstruções que envolvem toda a arcada. São uma alternativa válida à metalocerâmica, tanto nas regiões anteriores como posteriores. Os seus conectores resistentes limitados (6 a 9mm2) permitem uma boa separação entre os pônticos e assim promovem uma aparência natural nas restaurações (Figuras 51 a 53).

O papel da infra-estrutura é suportar adequadamente o material cerâmico que o recobre e assim a prótese pode resistir às forças mastigatórias e, através da estratificação com uma espessura adequada de cerâmica, satisfazer as necessidades estéticas do paciente.

Por fim, efectuaram-se as provas finais em boca, verificando a oclusão e a tonalidade de dentes e gengiva artificial. Após confirmação do assentamento com raio-x apical e ortopantomografia, aparafusou-se as estruturas a 30 Ncm (Figuras 59 a 65). Numa primeira fase optámos por colocar cavit nos acessos dos parafusos durante aproximadamente três semanas, que posteriormente foram recobertos com resina composta.

Conclusão

Os implantes dentários são, actualmente, o "gold standard" das reabilitações orais. Este material biocompatível(23) tem sido usado há mais de 30 anos e mostra uma elevada taxa de sucesso(24).

Os sistemas cerâmicos à base de zircónio têm ganho enorme popularidade nos últimos anos devido à reputação de alta resistência e adequação emitidas às áreas da cavidade oral. De notar que as possibilidades de fractura são similares às da metalo-cerâmica: elas geralmente não afectam a infra-estrutura, mas ocorrem quase sempre no material de recobrimento(25). A biocompatibilidade deste material na sua interface com os tecidos moles faz com que este seja o material restaurador de primeira escolha, assim o caso clínico o exija. ■

Agradecimentos:
Belab - Laboratório de Prótese Dentária

Referências

Pedido de referências para
isabel.pereira@editorialbolina.com