Articuladores y sus indicaciones en la clínica protésica

Suárez García, M. J.
Profesora Titular
Serrano Madrigal, B.
Profesor Asociado
Pradíes Ramiro, G.
Profesor Asociado
López Lozano, J.F.
Catedrático
Departamento de Prótesis Bucofacial
Facultad de Odontología de la
Universidad Complutense de Madrid
Madrid

Resumen

El objetivo del presente trabajo es hacer una revisión somera de los articuladores de que disponemos en el momento actual, exponer las ventajas que se derivan del uso del articulador en la práctica protésica, así como sus indicaciones tanto durante la fase de diagnóstico, como en la de planificación y tratamiento.

Introducción

Un articulador es un instrumento mecánico de diagnóstico y tratamiento, destinado a transferir y analizar las relaciones estáticas y dinámicas entre el maxilar y la mandíbula [1].

El principio del empleo de los articuladores es la réplica mecánica de los movimientos de los determinantes posteriores de la oclusión, es decir, de las articulaciones temporomandibulares (ATM).

Cuanto mejor reproduzca un articulador los movimientos bordeantes de la mandíbula, mejor simulará los determinantes posteriores y, en consecuencia, la armonía entre las restauraciones y los determinantes posteriores será mayor.

Su función en definitiva es, pues, reproducir la dinámica mandibular, es decir, la reproducción de lo que ocurre a nivel condíleo y su interrelación con lo que ocurre a nivel de las arcadas dentarias.

Los articuladores tienen múltiples tamaños y formas, los diseños son tan específicos como los fines para los que se utilizan, estando cada articulador diseñado para cubrir las necesidades que su inventor cree que son las más importantes para un uso concreto.

Pueden ayudar a reunir información y cuando se utilizan adecuadamente facilitarán algunos métodos de tratamiento.

Sin embargo, no pueden aportar una información adecuada sin un manejo correcto por parte del operador, es decir, que cuando el operador tiene un conocimiento amplio de las capacidades, ventajas, inconvenientes y usos del articulador, este instrumento podrá aportar su máximo beneficio tanto para el diagnóstico como para el tratamiento.

No es infrecuente encontrar partidarios de un articulador en particular, que le atribuyen más importancia al instrumento que a la habilidad y cuidado con que debe de utilizarse, siendo esto, en nuestro criterio, un grave error.

La bondad de un articulador va a depender, entre otros factores, de [2]:

— La idoneidad de su elección en relación al caso a estudiar o resolver.
— La exactitud de los métodos de registro de los movimientos mandibulares.
— El conocimiento que se tenga de su manejo y sus posibilidades.

No se le oculta a nadie que hay muchos profesionales que no utilizan el articulador y, sin embargo, aseguran realizar

Fig. 1. Articulador Arcon (Protar 2-KaVo)

buenos tratamientos protésicos. No vamos a entrar aquí en enjuiciamientos, simplemente el objetivo de este trabajo será el exponer las ventajas que se derivan del uso del articulador y que en sí mismas justifican su uso, así como sus indicaciones.

Evolución histórica

La evolución de los articuladores es paralela al conocimiento de la dinámica mandibular y a la valoración de la interrelación entre las estructuras articulares con el factor dentario.

La necesidad de establecer una correcta correspondencia entre ambas arcadas ya fue establecida por Pfaff, en 1756, quien construye un "articulador" de escayola, aceptando este concepto en su más amplio sentido del que tenemos referencia en la literatura.

El primer articulador se atribuye realmente a Gariot (1805), y sólo tenía movimientos de charnela.

En 1840, Evans presenta el primer articulador que reproducía aproximadamente el movimiento en tres dimensiones, precursor de los modernos articuladores.

Sin embargo, la verdadera historia de los articuladores comienza con Bonwill (1858), en Filadelfia, y Balkweel (1866), en Inglaterra. Con los trabajos de ambos podemos decir que la prótesis entra en el campo científico, ya que se construyen los articuladores en función de las teorías de oclusión.

A partir de este momento la profusión es muy amplia y los avances se aceleran, abriéndose un verdadero interés por la biomecánica y la fisiología de la cinemática mandibular.

Cada aportación en el campo de la oclusión se acompaña de un instrumento, de tal manera que cada autor que enunciaba una teoría o hacía un nuevo descubrimiento creaba su propio articulador: Walker (1895), Christensen (1908), Monson (1918), Gysi (1914-Symplex, 1926-Trubyte), Hanau (1923-Hanau H., 1927-Kinescope), McCollum (gnatoscopio), Lauritzen (1944-Dentatus), Bergström (1950-Arcon), Stuart (1955-Stuart, 1964-Whip-Mix), De Pietro (1960-Ney), Gerber (Condylator), Guichet (1968-Denar D4A), Granger (Simulator), etc [2-6].

A partir de la década de los sesenta, se abandona esa relación teoría-instrumento y aunque siguen apareciendo instrumentos articuladores en el mercado (Hanau H2, Denar Mark II, Quick Perfect, Kavo-Protar 2, Denar D5A, etc.), realmente son variaciones y modificaciones de los ya existentes, tanto en lo que se refiere a su simplificación como a hacerlos más precisos.

Clasificación

Existen muchos articuladores en el mercado, unos de diseño muy simple con movimientos limitados y otros muy complicados con numerosos aditamentos y ajustes, de tal manera que, según recoge Winkler, se registraron 235 articuladores desde 1840 a 1970 [3].

Básicamente podemos clasificarlos de dos maneras:

a) **Según la posición que ocupan los elementos condilares** en el articulador se clasifican en:

- **Arcon:** Los elementos condilares se sitúan en la rama inferior del articulador, al igual que se sitúan los cóndilos en la mandíbula, mientras que la fosa mecánica está fijada al miembro superior. Por lo tanto, el articulador arcon es anatómicamente correcto. Su nombre viene de un articulador diseñado por Bergström llamado "Arcon" (Articulador Condilar).

Ejemplos de ellos son los articuladores Whip-Mix, Perfect, Denar, Dentatus ARA, Hanau 130-21, Protar 2, etc. (Fig. 1).

- **No Arcon:** Los elementos condilares se sitúan en la rama superior del articulador, mientras que las guías condilares están fijadas al miembro inferior.

Ejemplos de ellos son el articulador Dentatus ARL, Hanau H2 (Fig. 2).

Algunos autores basados en los trabajos de Beck y Morrison [7] consideran que hay diferencias entre los Arcon y no Arcon, de tal manera que en el Arcon la inclinación condilar y la del plano oclusal es la misma en apertura y cierre, lo que le hace más preciso; sin embargo, en un articulador no Arcon esa relación varía [8,9].

Sin embargo, el mismo Beck [10] y posteriormente Weimberg [11], no pudieron demostrar diferencias entre uno y otro, de tal manera que consideran que desde el punto de vista práctico no hay diferencias entre ambos siempre y cuando sean correctamente utilizados, afirmación con la que están de acuerdo diversos autores y nosotros mismos [3,12,13].

La única ventaja que podemos decir de los articuladores Arcon con respecto a los no Arcon, es que los complejos condilares se mueven de forma similar a como lo hacen los cóndilos en el sujeto, lo que parece facilitar la visualización y comprensión de los movimientos condilares.

b) Otra clasificación se realiza de acuerdo con su **capacidad de ajuste y de reproducción de los movimientos condíleos**

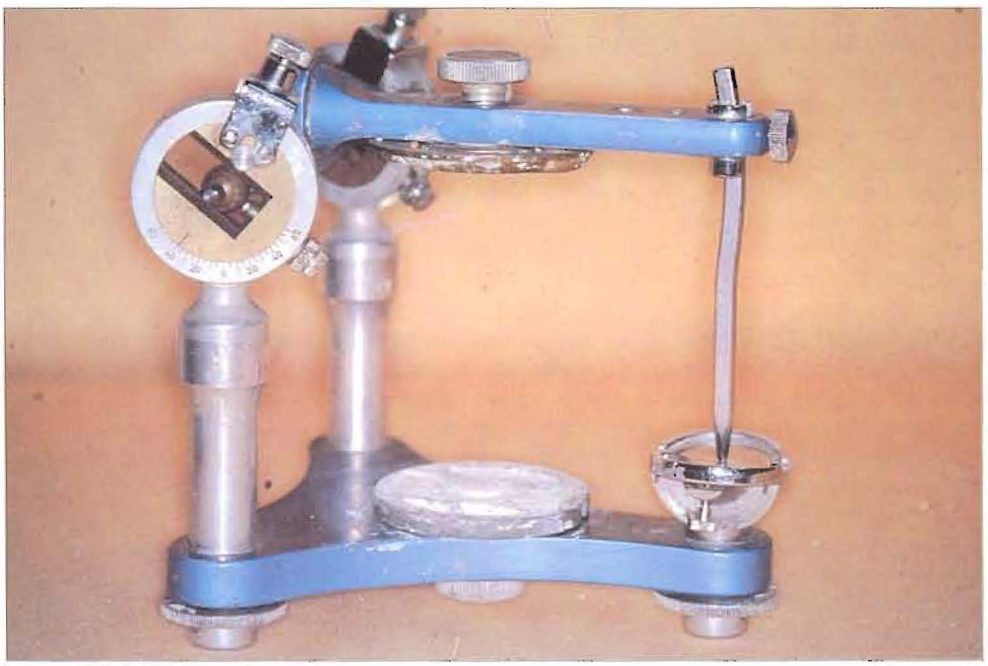

Fig. 2. Articulador no Arcon (Dentatus ARL)

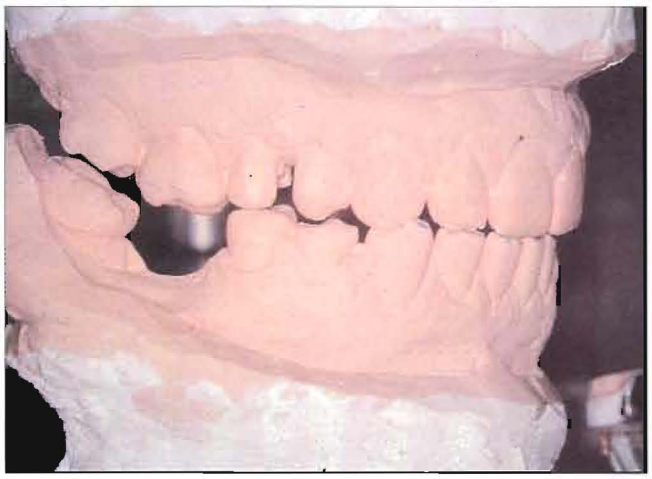

Fig. 3. Primer molar superior extruido. Alteración del plano oclusal superior e invasión del espacio protésico inferior

Fig. 4. Modelos montados. Se observa la irregularidad del plano oclusal, así como una interferencia en el lado de no trabajo

específicos del paciente, de tal manera que en general cuanto más ajustable es un articulador, más precisa puede ser la reproducción del movimiento condíleo:

- Oclusores o posicionadores: Simplemente posicionan los modelos en máxima intercuspidación sin tener en cuenta el factor condilar y sólo pueden realizar un movimiento de apertura-cierre.

Además no permiten la transferencia craneomaxilar, por lo que los trayectos de apertura y cierre no reproducen con exactitud los trayectos que siguen los dientes del paciente, puesto que la distancia de los cóndilos a las cúspides no se transfiere.

Solamente pueden reproducir la posición de máxima intercuspidación, todas las demás posiciones o movimientos no reproducen la realidad del paciente.

Por ello no podemos considerarlos como un verdadero articulador y nosotros no recomendamos su uso.

- **Articuladores de guías fijas:** Serían los articuladores más sencillos. Además del movimiento de bisagra, pueden hacer según trayectorias preestablecidas movimientos de protrusión y lateralidad, pero no se corresponden con los movimientos reales del paciente, es decir, que no reproducen ningún movimiento real. Derivan en general del articulador Symplex de Gysi.

En nuestro criterio los articuladores de guías fijas tienen sus indicaciones, pero sólo consideraremos aquellos que admitan la transferencia de un arco facial.

Sus indicaciones serán, pues, cuando haya que realizar restauraciones de prótesis fija (unitarias o puentes cortos) o PPR dentosoportada o dentomucosoportada, en aquellos casos en que esté indicada la máxima intercuspidación como relación intermaxilar y ésta sea estable; en definitiva, su indicación será cuando los movimientos mandibulares están guiados por las guías dentarias, y en ausencia de patología funcional.

- **Articuladores semiajustables.** Son sin lugar a dudas los articuladores más utilizados debido a su gran versatilidad.

Reproducen el movimiento en eje posterior de bisagra, permiten individualizar la inclinación de la trayectoria condílea (ITC), el ángulo de Bennett y la guía incisiva. Asimismo, la distancia intercondilar y el movimiento de Bennett también se pueden ajustar en algunos de ellos.

Por tanto, no sólo reproducen con exactitud una posición de contacto oclusal, sino que también es capaz de reproducir con gran exactitud las posiciones excéntricas del paciente.

Este tipo de articuladores reproducen la dirección y el punto final de los movimientos, pero no los trayectos intermedios; es decir, no tienen la capacidad de reproducir trayectorias.

No requieren la dedicación de una gran cantidad de tiempo o de una gran experiencia. Tienen aproximadamente el mismo tamaño que las estructuras anatómicas que representan, por lo que los modelos que se articulan sobre ellos se pueden posicionar de una forma lo suficientemente precisa como para que los errores sean mínimos y habitualmente no tengan significado clínico.

Además, la experiencia clínica demuestra que los inevitables errores relacionados con el empleo de estos articuladores están dentro de los límites de adaptación de la ATM, los músculos y el periodonto [13].

Las indicaciones de un articulador semiajustable serán las siguientes:

— Análisis oclusal.
— Proyectos de tallado selectivo.
— Encerados de estudio.
— Confección de prótesis completa.
— Confección de PPR.
— Confección de prótesis fija.
— Confección de prótesis mixta.
— Confección de prótesis sobre implantes.
— Remontaje y ajuste oclusal.

- **Articuladores totalmente ajustables.** Son instrumentos de alta precisión, capaces de reproducir con la máxima fidelidad todos los movimientos mandibulares y las relaciones intermaxilares exactas.

Requieren trazados pantográficos para su ajuste, pueden reproducir verdaderas trayectorias, y permiten ajustar la distancia intercondilar.

La precisión de la reproducción del movimiento depende del cuidado y habilidad del operador, de los errores inherentes del aparato y del instrumento de registro.

Habitualmente nosotros consideramos que no se requieren articuladores totalmente ajustables en la práctica general. Requieren una gran cantidad de tiempo para su empleo y ajuste, y un alto nivel de habilidad y comprensión tanto por parte del clínico como del técnico.

En nuestro criterio, los articuladores totalmente ajustables tienen su principal indicación en la investigación, tanto protésica como en el campo de la oclusión.

Debido a la variada gama de instrumentos articuladores existentes en el momento actual, existe una gran controversia en cuanto a cuál articulador es el mejor para un procedimiento concreto, de tal manera que incluso hay técnicas concretas asociadas a un instrumento en particular.

Sin embargo, la realidad es que el éxito o fracaso de un tratamiento depende más del operador que del instrumento en sí mismo, como ya hemos dicho anteriormente. Así, Boucher dice que "debe reconocerse que la persona que opera el instrumento es más importante que el instrumento. Si los dentistas comprenden los articuladores y sus deficiencias, podrán compensar sus propias limitaciones".

La selección de un articulador en cualquier caso deberá de hacerse en base a lo que se espera de él [14].

Requisitos que debe reunir un articulador

A la hora de seleccionar un articulador es preciso conocer previamente los requisitos mínimos que ha de reunir [3].

- Debe ser capaz de hacer coincidir su eje de apertura y cierre con el eje de bisagra del paciente.
- Debe de aceptar la transferencia de un arco facial para cumplir el requisito anterior.
- Debe poseer un dispositivo de fijación de céntrica.
- Debe poseer un dispositivo que mantenga la dimensión vertical (vástago o puntero incisal).
- Debe mantener la relación horizontal y vertical correcta de los modelos del paciente.
- Ha de garantizar la transferencia y la reproducción de los movimientos bordeantes de la mandíbula.
- Debe de garantizar un ajuste al menos relativamente sencillo de la ITC y de la guía incisal.
- Ha de estar dotado de capacidad de ajuste del ángulo de Bennett.
- Los modelos deben de poder retirarse y colocarse en el articulador con facilidad, sin perder su relación correcta horizontal y vertical.
- Su construcción debe ser precisa, rígida y de un material estable dimensionalmente y no corrosivo.
- Debe estar diseñado de tal manera que exista una distancia adecuada entre los miembros superior e inferior, para facilitar la instalación de los modelos de una forma cómoda, además de permitir realizar los procedimientos de laboratorio precisos.
- Debe de poseer estabilidad sobre la mesa de trabajo y no ser muy voluminoso o pesado.

Ventajas

Se ha dicho que "la boca es el mejor articulador", sin embargo los articuladores mecánicos tienen muchas más ventajas que la boca del paciente.

- El articulador permite estudiar y reproducir los movimientos mandibulares, objetivo difícil de conseguir en la boca del paciente si tenemos en cuenta el obstáculo o interferencia que suponen la lengua, los carrillos o la saliva.
- Los modelos montados en el articulador permiten observar mejor la oclusión del paciente (sobre todo desde un aspecto lingual) y permiten detectar las posibles interferencias oclusales que en la boca del paciente muchas veces es imposible de detectar.
- Permite una correcta reconstrucción de las superficies oclusales, desde el punto de vista funcional, cuando se trata de rehabilitar a un paciente mediante prótesis fija.
- Es imprescindible su uso para obtener la oclusión balanceada bilateral en la construcción de una prótesis completa y para realizar un correcto montaje de los dientes artificiales en prótesis parcial removible.
- Permite realizar encerados de estudio y diagnóstico, de tanta importancia tanto desde el punto de vista funcional como estético.
- Es un instrumento de gran ayuda en la realización del diagnóstico y planificación de tratamiento de cada caso concreto.
- Se precisan más ajustes clínicos y más tiempo, por tanto, cuando no se utiliza el articulador.

Fig. 5. Análisis oclusal dinámico. Interferencia en los primeros premolares izquierdos en la lateralidad derecha

Fig. 6. Encerado diagnóstico

Indicaciones

Las indicaciones del uso del articulador son múltiples. Para una mejor comprensión las hemos clasificado en tres apartados:

— Diagnóstico.
— Planificación del tratamiento.
— Terapéutica.

a) Diagnóstico

El diagnóstico es una fase de la máxima importancia para poder realizar cualquier acción terapéutica.

Para llegar a un diagnóstico exacto es esencial recoger y analizar toda la información necesaria.

Para poder hacer un diagnóstico protésico adecuado será necesario, además de realizar una correcta historia clínica y exploración del paciente, la obtención de unos modelos de estudio o modelos diagnósticos que se montarán en el articulador, siempre en relación céntrica, para poder valorar toda la gama de movimientos bordeantes. Esto nos permitirá valorar diferentes aspectos como son:

— Análisis de la morfología dentaria: grado erupción, forma de la corona, estado de la corona, facetas (número, tamaño, localización), erosiones, etc.
— Visualizar las posiciones dentarias: extrusiones, migraciones, rotaciones, versiones, paralelismo de posibles pilares, etc.
— Valoración de los posibles dientes pilares de la futura prótesis.
— Características de las brechas si existen: amplitud, localización o situación dentro de las arcadas, forma del reborde residual (tramo recto o curvo).
— Analizar la regularidad del plano oclusal.
— Valorar el espacio protésico disponible (Fig. 3).
— Analizar los aspectos estéticos.
— Valorar la morfología de las arcadas.

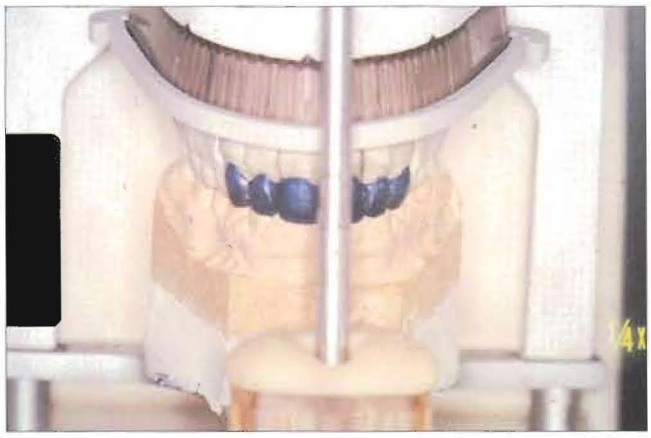

Fig. 7. Encerado estético del grupo anterior con guía anterior individualizada en acrílico autopolimerizable

Fig. 8. Aspecto de las superficies oclusales y palatinas en restauraciones de prótesis fija

— Analizar las relaciones intermaxilares estáticas: útil para valorar las relaciones a nivel de los dientes posteriores y sobre todo examinar el aspecto lingual de los dientes imposible de ver en la boca. Mediante este análisis podemos valorar si el paciente presenta una correcta relación intercuspal o si por el contrario presenta una oclusión dentaria inestable.
— Analizar las relaciones intermaxilares dinámicas. Se pueden observar los movimientos y los contactos dentarios durante las fases excursivas sin la influencia del sistema neuromuscular, que hace que en ocasiones, debido a sus reflejos protectores, en la boca no detectemos ciertas interferencias que pueden resultar nocivas (Figs. 4 y 5).

A este respecto no debemos de olvidar que el análisis oclusal de los modelos montados en el articulador por sí solo no es un método diagnóstico para un trastorno determinado, sino que siempre deberá de acompañarse de los datos obtenidos en la historia clínica y exploración del paciente.

b) Planificación del tratamiento.

Los objetivos genéricos de las restauraciones protésicas serán la restauración funcional, morfológica, estética y de prevención de las estructuras remanentes del paciente.

En muchas ocasiones resulta difícil examinar clínicamente a un paciente y establecer los resultados que producirá un determinado tratamiento; en estos casos, los modelos diagnósticos adecuadamente montados (además de una correcta historia clínica y exploración del paciente) son una parte muy importante dentro de la planificación del tratamiento. No olvidemos que la planificación es una fase de la máxima importancia para el éxito final del tratamiento.

La planificación del tratamiento puede incluir:

• Preparaciones preprotésicas
— Tallados de lechos oclusales o planos guía para la correcta ubicación de los elementos de una PPR, que si no se planifican adecuadamente nos crearán un problema cuando la prótesis esté terminada, obligándonos a realizar actuaciones tan poco ortodoxas como es el ajuste o tallado de dientes antagonistas ante un tope oclusal que no tiene suficiente espacio.

También en casos de pacientes a rehabilitar con prótesis fija, podemos planificar el tallado de superficies en casos de dientes malposicionados, para obtener una adecuada vía de inserción de la prótesis.

— Exodoncias terapéuticas: En ocasiones hay que realizar exodoncias por indicación protésica ante dientes malposicionados, dientes con una relación corona/raíz desfavorable, o dientes con una movilidad dentaria importante, pues pueden ser una interferencia al tratamiento protésico a realizar o interferir gravemente con la función.

— Endodoncias: Ante dientes muy extruidos que sea preciso cortar por invasión del espacio protésico a rehabilitar o para remodelar el plano oclusal alterado (Fig. 5).

• Tallado selectivo

Clínicamente es muy difícil, por no decir imposible, predecir los resultados de un tallado selectivo y lo que generalmente ocurre cuando se hace directamente en la boca del paciente son situaciones en que se acaban haciendo "arrasamientos cuspídeos", es decir, que estamos introduciendo yatrogenia.

Sin embargo, con los modelos correctamente montados podemos predecir si el tallado selectivo será una terapéutica válida o no, o si es preciso realizar algún tipo de restauración adicional en aquellos casos en que sea preciso sobrepasar el esmalte, como puede ser una incrustación o una corona.

• Encerado diagnóstico

Es bastante frecuente que ante la pérdida de piezas dentarias, se requieran técnicas de prótesis fija para restablecer la función normal y la estabilidad oclusal.

El encerado nos permite ver las posibilidades a lograr con la terapéutica, es decir, visualizar el tratamiento final esperado y además proporciona una perspectiva de los posibles problemas que pueden aparecer en el logro de dicho objetivo [15] (Fig. 6).

• Encerado estético

Cada vez es mayor la demanda de restauraciones en los dientes anteriores por motivos estéticos y no cabe la menor duda de que este es un factor muy importante, pero no el único que debemos considerar, si tenemos en cuenta la importancia funcional de estos dientes.

Fig. 9. Prótesis completa. Se observa una correcta oclusión balanceada en el movimiento de protrusión

Los procedimientos restauradores que modifican la forma de los dientes anteriores pueden tener un profundo efecto sobre los contactos dentarios en los movimientos excursivos. Por ello debe transferirse la naturaleza exacta de los contactos dentarios anteriores al articulador, donde deben estudiarse y almacenarse antes de preparar los dientes.

No es infrecuente que en ausencia de patología funcional se modifique alegremente la morfología de los dientes anteriores sin pensar en la trascendencia que esto supone, así como tampoco es infrecuente la aparición de trastornos funcionales en el aparato masticatorio como consecuencia de las alteraciones introducidas en los dientes anteriores.

Por tanto, cuando se vayan a realizar restauraciones en el sector anterior es preciso realizar un estudio para comprobar la eficacia o no de la guía anterior.

En aquellas ocasiones en que la guía anterior es eficaz pero es preciso restaurar los dientes anteriores por motivos estéticos, hay que registrarla de forma individualizada para incorporar todas sus características al encerado.

Cuando la guía anterior es ineficaz, ésta debe de reconstruirse igualmente de forma individualizada, mediante un encerado funcional, antes de efectuar el tratamiento.

Hay articuladores que tienen guías anteriores mecánicas, pero nosotros consideramos que es mejor individualizar la guía anterior en acrílico autopolimerizable sobre la meseta incisal del articulador, ya que en las guías mecánicas la sensibilidad de los ajustes no es suficiente para transferir satisfactoriamente los contornos linguales de los dientes anteriores, pues son planos lisos, mientras que los planos curvos hechos a la medida proporcionan una guía más precisa. Además, la resina, debido a su rigidez y estabilidad dimensional, conserva la información incluso después de haber modificado los contornos tras el tallado.

Pero además de estudiar la eficacia o no de la guía anterior y su registro o reconstrucción según proceda, consideramos que siempre que se vayan a realizar restauraciones en el sector anterior se debe de realizar un encerado de estudio, ya que permite ver las posibilidades reales que se pueden lograr con las restauraciones desde el punto de vista estético y evitar así las desagradables sorpresas que pueden ocurrir una vez terminadas las restauraciones (Fig. 7).

A veces el encerado nos pone de manifiesto que los resultados estéticos no son los deseados o que no existe armonía entre el resultado estético y el funcional, siendo preciso en ocasiones algún otro tratamiento conjunto como puede ser la Ortodoncia, la Periodoncia o la Cirugía.

El encerado permite además enseñar al paciente el aspecto esperado con las restauraciones, las expectativas del paciente son realistas, y ello reduce al mínimo las posibles decepciones. El tratamiento se puede iniciar con unas mayores garantías de éxito.

Esta fase nos permite además realizar las restauraciones provisionales que ha de llevar el paciente mientras dura la fase de laboratorio.

Fig. 10. Comprobación de la funcionalidad de las restauraciones en el movimiento de lateralidad

• **Planificación de ortodoncia**

No somos los más indicados para hablar de este tema, puesto que no somos ortodoncistas, pero sí podemos decir que hay casos en los que es difícil prever el resultado final de un tratamiento ortodóncico, y los modelos montados pueden ser útiles para valorar las posibilidades, mediante exodoncias, cortando dientes y recolocándolos en cera, etc.

• **Diseño de la prótesis.**

El diseño de una prótesis se basa en consideraciones tanto funcionales como estéticas. Pues bien, los modelos montados en el articulador permiten realizar el diseño correcto de la prótesis que se haya planificado, tanto fija como removible, del tipo que sea.

Este diseño será trasladado a la receta protésica que, junto con los modelos montados en el articulador, transmiten al técnico de laboratorio la información precisa.

c) **Terapéutica**

Los objetivos que perseguimos ante la rehabilitación protésica de un paciente serán:

— Restaurar la estética.
— Restaurar la función.
— Distribuir las cargas, sobre todo el arco, y mejorar el equilibrio del aparato estomatognático.
— Mantener las estructuras remanentes en perfecto estado el mayor tiempo posible, así como prevenir las alteraciones de las mismas.

Los modelos montados en el articulador serán de gran ayuda durante la fase de construcción de la prótesis, ya sea sobre pilares convencionales o sobre implantes, puesto que van a permitir el logro de los objetivos anteriormente mencionados de una forma más sencilla y, por supuesto, más fideligna.

Así, el uso del articulador durante la fase de tratamiento permite:

1. Fabricación de las superficies oclusales en restauraciones dentales con prótesis fija (Fig. 8).
2. Colocación de dientes artificiales en PPR y PC (Fig. 9).
3. Comprobar la funcionalidad de las restauraciones (Fig. 10).

Es evidente que durante esta fase de construcción de la prótesis, el técnico de laboratorio ha de estar también familiarizado con el articulador y conocer su manejo perfectamente para obtener unos resultados óptimos en las restauraciones.

Conclusiones

La disponibilidad actualmente de una multitud de articuladores hace posible seleccionar uno que satisfaga tanto los principios biológicos como el aspecto práctico. La elección dependerá de lo que se pretenda en cada caso concreto, es decir, que estará en función del caso a estudiar o resolver.

El articulador constituye una gran ayuda en la terapia oclusal, pero no constituye *per se* una forma de tratamiento. Hay que tener presente que el articulador no es un aparato milagroso y que no va a resolver nada que nosotros mismos no sepamos resolver, es decir, que el clínico ha de tener los conocimientos y la formación adecuadas para obtener unos resultados satisfactorios.

Por otro lado, el articulador no es un instrumento "misterioso", no es más que un instrumento mecánico, cualquier clínico puede manejarlo si se tiene un correcto conocimiento de sus capacidades, ventajas e inconvenientes, pudiendo aportar de esta manera su máximo beneficio.

A través de lo expuesto anteriormente podemos concluir que el articulador es un instrumento imprescindible para la mayoría de los procedimientos clínicos y de laboratorio implicados en la terapia rehabilitadora protésica.

En definitiva, que para hacer una prótesis de calidad será absolutamente necesaria la utilización del articulador, pues sólo de esta manera podremos obtener unas restauraciones con una funcionalidad óptima.

Bibliografía

1. **Lejoyeux J.** Prothèse Complètè. Tome 2. París, Maloine SA Ed,1976.
2. **López Lozano JF**. Articuladores. Rev Esp Estomatología, 1980; XXVIII: 145-154.
3. **Winkler S.** Prostodoncia Total. México, Ed. Interamericana, 1982.
4. **Ring ME.** Historia de la Odontología. Barcelona, Ed Doyma SA, 1989.
5. **Río Highsmith J, Río de las Heras F, Martínez Ramos JM.** Articuladores dentales: sus indicaciones. Gaceta Dental, 1992; 33: 41-43.
6. **Pradíes Ramiro G, Suárez García MJ, Laffond Yges A, Río de las Heras F.** Evaluación clínica y de laboratorio del sistema Protar. Quintessence técnica (de esp) 1996; 7: 454-469.
7. **Beck H O, Morrison WE.** Investigation of an arcon articulator. J Prosthet Dent, 1956; 6: 359-364.
8. **Rosentiel SF, Land MF, Fujimoto J.** Prótesis Fija. Procedimientos clínicos y de laboratorio. Barcelona, Ed. Salvat, 1991.
9. **Shillingburg HT, Hobo S, Whitsett LD, y cols.** Fundamentals of fixed prosthodontics. Ed Quintessence, Carol Stream, 1997.
10. **Beck HO.** A clinical evaluation of the arcon concept of articulation. J Prosthet Dent, 1959; 9: 409-412.
11. **Weinberg LA.** Arcon principle in the condylar mechanism of adjustable articulators. J Prosthet Dent, 1963; 13: 263-267.
12. **Ramfjord S, Ash M.** Oclusión. México Ed. Interamericana, 1972.
13. **Ash M, Ramfjord S.** Oclusión. México, Ed .McGraw-Hill Interamericana SA, 1996.
14. **Zarb G, Bolender C, Hickey J, Carlsson G.** Prostodoncia total de Boucher. Nueva Editorial Interamericana. México, 1994.
15. **Okeson JP**. Tratamiento de oclusión y afecciones temporomandibulares. Madrid. Ed Harcourt, Brace/Mosby, 1999.