Conservación y estética: incrustación anterior con Empres II

Pradíes, G. J.*
Suárez, M. J.**
David, S. ***
García, G. ***
Del Río, L.****
* Profesor Asociado
** Colaboradora Honorífica
*** Profesora Titular
**** Tecnico de Laboratorio
Departamento de Protesis Bucofacial
Facultad de Odontología
Universidad Complutense de Madrid
Madrid

Fig. 1a. Visión del grupo anterior, previo al tratamiento

Fig. 1b. Fotografía de detalle del diente 11, donde se puede observar la extensión de la fractura y la coloración del diente

Resumen

Las incrustaciones son una solución protésica frecuente en la reconstrucción estética y funcional de dientes posteriores, pero de escasa aplicación en dientes anteriores.

En la reconstrucción de dientes fracturados del sector anterior, el clínico suele optar por soluciones como la reconstrucción total con composite, o la reconstrucción (con o sin perno muñón) y la posterior preparación del diente para recibir una corona céramo-metálica o totalmente cerámica.

Los avances en el campo de las cerámicas sin metal, así como en la técnicas adhesivas, posibilitan cada día más soluciones alternativas más estéticas y conservadoras que, al menos, deben empezar a ser contempladas durante la fase de planificación.

Presentamos un caso clínico, en el que se restauró un incisivo central superior mediante una incrustación de porcelana Empress II retenida con técnica adhesiva de cementado.

Palabras clave

Incrustación, Inlay, Onlay, Porcelana sin metal, técnica adhesiva.

Introduccion y antecedentes

Entendemos por *incrustación* aquella restauración protésica parcial fija que encaja en la pieza dentaria correspondiente, reponiendo la porción de diente perdida. La causa de la pérdida de tejido dentario puede ser de distinta etiología (caries, traumatismos, etc.) y su fabricación es realizada, en

general, en el laboratorio, aunque también puede realizarse extraoralmente durante el transcurso de una sesión clínica. Dicha incrustación requiere, en general, de una mínima preparación del diente remanente, en el sentido de lograr una correcta inserción de la misma, y de la utilización de un cemento, ya sea meramente con función de relleno de la interfase creada entre diente e incrustación o, más actualmente, con funciones de verdadera relación química entre las partes afectadas, diente-cemento-restauración (técnica adhesiva).

La utilización de incrustaciones, ya sea cubriendo cúspides (onlays) o sin cubrirlas (inlays), es un procedimiento que está perfectamente establecido para la restauración de dientes posteriores con cierto grado de deterioro, sobre todo de su porción central oclusal [1-12].

Fig. 2. Visión palatina del diente. Se observa la zona incisal de esmalte remanente, así como la zona de esmalte correspondiente a la zona cervical palatina

Para la realización de dichas incrustaciones, eran de elección hasta hace unos años la utilización de aleaciones preciosas (sobre todo de oro [4, 10, 13, 14]), que eran cementadas en el diente y que incluso permitían el bruñido o adaptación final de los márgenes de la restauración al resto del diente.

En la actualidad, las exigencias estéticas y la clara evolución de los materiales dentales, ha posibilitado que dichas incrustaciones sean

INVIERTA EN LA SONRISA
DE SUS PACIENTES...

Fig. 3. Superior: Visión Palatina del modelo de trabajo, tras aplicar el espaciador; inferior. Visión vestibular del modelo de trabajo

confeccionadas, cada vez con mayor frecuencia, en materiales como las porcelanas, los acrílicos o los cerómeros [2, 3, 5-8, 11, 15-21].

Como alternativas a las incrustaciones, el clínico tiene la oportunidad de elegir entre restauraciones directas de amalgama, composite, o la reconstrucción previa y la posterior colocación, tras la preparación del pilar, de una corona de recubrimiento total.

Sin duda alguna, uno de los principios más importantes en la restauración de dientes es la máxima conservación de tejido dentario remanente. En este sentido, la Odontología Adhesiva, unida a las modernas porcelanas sin metal, nos abre nuevas expectativas que eran impensables hace tan sólo unos años y que nos permiten resolver casos clínicos en los que podemos combinar la obtención de la máxima estética posible con la máxima conservación del tejido dentario[7, 8, 10, 12, 22-26].

Pese a que, como hemos expuesto anteriormente, la restauración de dientes posteriores con incrustaciones es una práctica usual, sin embargo, no existe apenas bibliografía que evidencie la utilización de incrustaciones para dientes anteriores [27, 28]. A continuación, presentamos un caso clínico en el que se solucionó la fractura de un diente anterior mediante la utilización de una incrustación, obteniéndose, a nuestro juicio, un satisfactorio resultado estético y funcional.

Caso clínico

Paciente mujer de 27 años que acude a la consulta con fractura del 11, por causa de un robo con agresión. A la exploración extraoral la paciente presenta diversos hematomas faciales en grado de resolución, consecuentes a la agresión, así como fractura completa de una gran reconstrucción de composite y parte del propio diente, lo que nos deja aproximadamente un 30 por ciento sano de diente remanente (Fig. 1). El diente se había sometido a tratamiento endodóntico cinco años atrás y la exploración clínica y radiológica no evidenciaba presencia de fístulas, granulomas, etc.

- Opciones terapéuticas propuestas
  - — Reconstrucción con técnicas directas de composite (con o sin colocación de un perno radicular).
  - — Reconstrucción con perno muñón colado y posterior colocación de una corona céramometálica.
  - — Reconstrucción con muñón cerámico o acetálico y posterior colocación de una corona cerámica, acrílica o de cerómero.
  - — Reconstrucción con una incrustación de cerómero.
  - — Reconstrucción con una incrustación de porcelana.

Tras mantener una conversación con la paciente, en la que se le explica las ventajas y desventajas de cada una de las opciones terapéuticas propuestas, acordamos la reconstrucción mediante una incrustación de porcelana.

Pese a que en el apartado de discusión se contrastarán las ventajas y desventajas que encontramos en cada una de las posibles soluciones ofrecidas a la paciente, podemos adelantar que la principal razón que nos llevó a la realización de una incrustación de porcelana fue la conservación rigurosa de la estructura dental remanente. Mientras que en contra de la elección contaba la dificultad para lograr una buena estética en la que no se notara la transición entre diente natural y la incrustación, y la posibilidad de fracaso por descementado.

Una vez tomada la decisión de realizar una incrustación en porcelana, pasamos a desarrollar los pasos clínicos que se siguieron hasta la finalización del caso.

En primer lugar, se llevó a cabo una ligerísima preparación del diente que consistió en remover unos 3 milímetros de gutapercha del conducto, y paralelizar las caras axiales remanentes con fresas de grano extrafino, para lograr una correcta inserción de la incrustación. Al remover la gutapercha, no se pretendía convertir la restauración final en una corona Ritchmond de porcelana, sino sólo aumentar la superficie total de la incrustación, sin recurrir a la utilización de todo el conducto radicular. Por lo tanto, una gran parte de la responsabilidad final de la retención final de la incrustación quedaría en manos de las posibilidades adhesivas de la superficie de esmalte remanente a nivel del tercio superior del diente, así como de un pequeño anillo también de esmalte, a nivel palatino (Fig. 2).

Seguidamente, se llevó a cabo una impresión completa de "doble mezcla" de la arcada superior con Express® (3M dental products, St Paul, MN 55144-1000), así como una impresión en alginato, de la arcada inferior.

Las impresiones fueron vaciadas en yeso extraduro Fuji Rock® (GC dental product, Belgium N.V. Leuven,

Fig. 4. Visión vestibular (izquierda) y palatina (derecha) de la incrustación, una vez realizado el colado y cortados los jitos

Belgium) con la ayuda de un mezclador de vacío y un vibrador. Debido al nivel del diente en el que se efectuaría la incrustación, no se contempló la utilización de un modelo de encía blanda (Fig. 3).

Se realizó transferencia cráneo maxilar, así como montaje intermaxilar en posición de máxima intercuspación, para lo cual nos servimos del articulador semiajustable Protar II de Kavo® (Kavo GMBH & Co Bismarckring 39 D-88400 Biberach / Rib).

La toma general de color (2A, 130) se realizó con la guía de color Chromascop® de Ivoclar® (Ivoclar AG, Bendererstrasse 2, FL 9494, Schaab, Lietchtenstein). Para el registro de detalle se realizó un mapa de colores tanto del diente problema como de su homónimo, el 21, ayudán-

Fig. 5. La incrustación colocada en el modelo de trabajo. Superior: visión vestibular; inferior: visión palatina

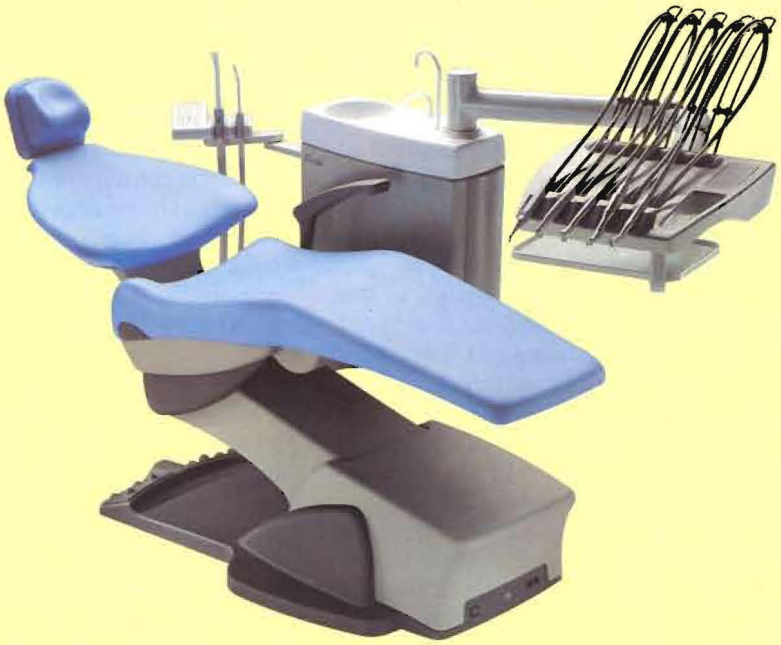

...EN SU TRANQUILIDAD,

EN SU COMODIDAD,

Y EN SU CONFIANZA.

Equipo dental

Sd·100

Distribuidores en España:

BARCELONA: **AD+MEDICAL**, Joan Güell 157 local, C.P. 08028 · Tel.: 93 490 39 19, Fax: 93 339 80 37 · **GREX-TECHNICA, S.L.**, Casteras 34 bajos, C.P. 08028 · Tel.: 93 432 24 42, Fax: 93 431 40 88 · **MASTER DENTAL, S.A.**, Ramón Turró 73 - 75 bajo, C.P. 08005 · Tel.: 93 300 24 97, Fax: 93 300 23 47 · **BURGOS:** **PRODENTAL**, Padre Melchor Prieto 7 bajo (Apdo Correos nº431), C.P. 09005 · Tel.: 947 22 29 82, Fax: 947 21 52 54 · **CÁCERES:** **ECODENTAL**, García Márquez 33, C.P. 10005 · Tel.: 927 23 64 59, Fax 927 23 64 05 · **ELCHE (Alicante):** **ANATOM 2000**, Miguel Mirolles Jorge 3 bajo, C.P. 03203 · Tel.: 96 661 12 12, Fax: 96 661 01 54 · **GRANADA:** **DEPÓSITO DENTAL ANDALUSÍ, S.L.**, Avda. de Murcia 12 bajos, C.P. 18012 · Tel.: 958 27 55 00, Fax: 958 27 52 49 · **LA OROTAVA (Tenerife):** **DENTAL FERNÁNDEZ, S.L.**, Pol. Ind. San Jerónimo 12, C.P. 38300 · Tel.: 922 32 21 97, Fax: 922 33 13 33 · **LAS PALMAS DE GRAN CANARIA:** **DENTAL ARCHIPIÉLAGO, S.L.**, Mariucho 147 bajo, C.P. 35011 · Tel.: 928 25 31 24, Fax: 928 25 33 74 · **LAS ROZAS (Madrid):** **DISUDEN, S.L.**, Oliva 18 local 3, C.P. 28230 · Tel.: 91 710 48 84, Fax. 91 710 48 84 · **MADRID:** **COMIBER DEPÓSITO DENTAL**, Puerta del Sol 9-1ª, C.P. 28013 · Tel.: 91 521 90 63, Fax: 91 521 27 06 · **MASTER DENTAL S.A.**, J. Álvarez Mendizabal 70 baja, C.P. 28008 · Tel.: 91 548 14 03, Fax: 91 758 06 50 · **MÁLAGA:** **HISPADENT, S.L.**, Periodista L. Caballero, 2 of. A, C.P. 29016 · Tel.: 952 22 08 62, Fax: 952 22 94 37 · **OVIEDO:** **PRINCIPADO DENTAL, S.A.**, Padre Aller, 20, C.P. 33012 · Tel.: 98 527 73 04, Fax: 98 527 73 04 · **PALMA DE MALLORCA:** **DEPÓSITO DENTAL BALEAR, S.L.**, Ramón Muntaner 3 bajo, C.P. 07003 · Tel.. 971 20 06 31 - 971 75 79 86, Fax: 971 75 79 86 · **SEVILLA:** **DENTAL CENTER**, Dr. Jasé Manuel Puelles de los Santos 8, C.P. 41009 · Tel.: 95 437 28 51, Fax: 95 490 14 45 · **SONDIKA (Bizkaia):** **SUMINISTROS DENTALES ANTON, S.L.**, Pol. Ind. Sangroniz; Iberre Kalea 3 módula 6, C.P. 48150 · Tel.: 94 453 06 22, Fax: 94 453 31 15 · **VALENCIA:** **SEDENT**, Mendez y Pelayo 5, C.P. 46010 · Tel.: 96 393 08 28, Fax: 96 360 67 55 · **VIGO:** **PARADENTUM, S.L.**, Gran Vía, 161 bajo, C.P. 36210 · Tel.: 986 48 30 25 - 986 48 30 26, Fax: 986 48 31 96 · **ZARAGOZA:** **MADRONA Y PLACEK, S. C. (Denar)**, Aznar Molina 1 local 2, C.P. 50002 · Tel.: 976 20 05 56 - 976 20 11 56, Fax: 976 39 99 52

ANCAR

"Expodental 2000"
6-8 Abril, MADRID
Pabellón 7
Stand 7C02

www.acarles.com

Fig. 6. La incrustación colocada en el diente, previo al comienzo de maquillaje

donos, para el registro de colores de la dentina, de la guía Impulse® de Ivoclar® (ST1 a ST9).

La cerámica escogida para la realización de la incrustación fue la cerámica para recubrimientos estéticos IPS Empress II® de Ivoclar. Dicha cerámica corresponde con una cerámica vítrea altamente sinterizada a base de cristales de Fluoroapatita, cuyo principio de trabajo es el colado a la cera perdida y su técnica de confección consiste en la inyección por presión [20]. Debemos resaltar que utilizamos sólo la cerámica de recubrimiento, y no la cerámica para estructuras, que tiene la función de hacer de núcleo para restauraciones de coronas y puentes, y cuya composición es distinta a la de recubrimiento (disilicato de Litio).

Tras la preparación del modelo de trabajo con un barniz espaciador, se procedió al encerado de la incrustación con cera IPS Empress Wax® de Ivoclar. Una vez encerada la incrustación, se colocaron los bebederos y se pinceló el conjunto con el separador de revestimiento a cera Ivofilm® de Ivoclar. La preparación del revestimiento incluía la mezcla de 200 gramos de polvo por 42 mililitros de líquido. Una vez mezclado, se rellenó el cilindro con el revestimiento y se esperó una hora hasta conseguir su correcto fraguado. El cilindro se llevó al horno de precalentamiento, junto con las pastillas de porcelana y los pistones de óxido de aluminio para la inyección. El precalentamiento se realizó durante 90 minutos a 850 °C.

Una vez precalentado el conjunto se procedió a la inyección de la porcelana. Se colocaron en el horno de inyección el cilindro con las pastillas y sobre ello el pistón de óxido de aluminio.

El horno IPS-Empress® EP 500 es un horno de inyección para cerámica con control mediante microprocesador que permite un proceso de inyección completamente automático. Durante el funcionamiento del programa, se producen distintas fases durante las cuales el cilindro es sometido a procedimientos de temperatura, presión y vacío. Una vez finalizado el programa, se dejó enfriar a temperatura ambiente el cilindro y se procedió a cortar los jitos (Fig. 4).

A continuación, se probó la incrustación en el modelo maestro, verificando su correcto asentamiento (Fig. 5).

Durante la segunda cita con la paciente, se procedió a probar la incrustación, pudiéndose comprobar que la misma tenía una clara vía de inserción, así como una considerable retención por fricción (Fig. 6). De igual forma, se le solicitó a la paciente que realizara todo tipo de movimientos tanto céntricos en apertura y cierre como movimientos excéntricos (lateralidades y protusión), pudiéndose comprobar que, gracias a la ligera mordida abierta anterior que presentaba la paciente, no teníamos conflictos oclusales que en principio pudieran hacer fracasar el tratamiento. Este punto había sido tenido en cuenta desde el primer momento, ya que previo a la toma de decisiones se había evaluado si el patrón de resalte o sobremordida de la paciente podía afectar negativamente al tratamiento.

El segundo problema importante a solucionar era la estética. La realización de una restauración tipo incrustación era seguro que nos podría provocar problemas estéticos a nivel vestibular, en la unión entre diente remanente e incrustación.

En este sentido, teníamos que tener en cuenta básicamente dos problemas. En primer lugar, parte del borde incisal que nos quedaba en el diente estaba formado sólo por esmalte, por lo que la incrustación a ese nivel debía entrar por debajo de dicha capa de esmalte, proporcionando apoyo a dicho esmalte, y a la vez ajustando el color de la incrustación en esa zona, para que pareciera dentina.

Por otra parte, la unión vestibular entre el esmalte del diente y el borde de la incrustación era muy posible que nos creara una línea de unión que afectara radicalmente el aspecto estético (al igual que suele ocurrir con las restauraciones de composite). Para que el pronóstico fuera bueno, se aprovechó la existencia de las tres zonas claramente diferenciadas que presentaba el diente homólogo. Una primera porción gingival amarillenta, típica de esta zona; una segunda línea de un milímetro, en el que el diente cambiaba hacia una coloración casi blanco tiza, y una última zona que se extendía desde el tercio medio del diente hasta el borde incisal, que presentaba el aspecto

normal de transición de dentina más esmalte, a sólo esmalte. En el diente problema, pudimos constatar que existía también la zona amarillenta típica del cuello dentario y a continuación la zona blanquecina, que era justamente por donde el diente se había fracturado, por lo que determinamos que esa zona es donde deberíamos incidir especialmente para lograr un buen resultado estético.

Durante la misma cita se procedió al maquillaje directo, intraoral de la incrustación (Fig. 7). Se utilizaron los maquillajes propios del sistema cerámico Empress II®, procurando imitar el patrón que nos determinaba el diente homólogo. Se realizaron dos sesiones de maquillaje, tras cada una de las cuales, y gracias a la existencia en nuestro departamento de un completo laboratorio, así como de la existencia de un técnico, la incrustación era nuevamente sometida a cocción. Una vez logrado el resultado deseado, se procedió al glaseado y se sometió la incrustación a un grabado con un gel formado por una composición de ácido fluorhídrico, nítrico y sulfúrico, quedando de esta manera finalizada la fase de laboratorio.

Durante la tercera cita, se procedió al cementado de la incrustación. En primer lugar, se cepilló el diente con pasta de piedra pómez para eliminar todos los restos de placa y depósitos orgánicos que pudieran mantener pegado el diente. A continuación, se realizó un grabado durante 20 segundos con ácido ortofosfórico al 37 por ciento, tras lo cual se aplicó el adhesivo dentinario durante un período de 40 segundos, se aplicó un suave chorro de aire y se pinceló la resina líquida, pasando a continuación a polimerizar durante 20 segundos (sistema Scoth bond® multipopurse de 3M).

Fig. 7. Un momento del maquillaje de la incrustación (superior) y de la paleta de maquillaje utilizada (inferior)

La incrustación fue sometida a un procedimiento de silanización (Ceramic Primer® de 3M) durante 3 minutos. Por último, se escogió el cemento composite (en este caso, utilizando la tonalidad "clear" del sistema) y se mezcló la pasta A y la B. Una vez colocado el cemento sobre la incrustación, y sobre el diente, se colocó la incrustación y se procedió a su cementado. Este tipo de cemento es de polimerizado dual, por lo cual, una vez colocada en posición la incrustación, se polimerizó con lámpara durante 40 segundos por vestibular y otros cuarenta segundos por palatino.

El ajuste final de la incrustación se realizó con fresas de grano extra fino en forma de bala para la cara palatina. La superficie vestibular a nivel de la unión de la incrustación con el diente se pulió con discos finos y extrafinos de Shofu® (Shofu Dental Corporation 4025 Bohannon Drive, CA 94025-1096 USA) (Figs. 8 y 9).

Discusión

La utilización de incrustaciones para la reconstrucción de dientes posteriores es un procedimiento que está plenamente establecido. Sin embargo, las incrustaciones en dientes anteriores se muestran casi como tratamientos anecdóticos en la bibliografía [27, 28].

A la hora de resolver este caso, como ya planteamos al principio de la exposición del caso clínico, nos planteamos las siguientes opciones:

— Reconstrucción con técnicas directas de composite (con o sin colocación de un perno radicular).

— Reconstrucción con perno muñón colado y posterior colocación de una corona céramo-metálica.
— Reconstrucción con muñón cerámico y posterior colocación de una corona cerámica.
— Reconstrucción con una incrustación de cerómero.
— Reconstrucción con una incrustación de porcelana.
— Reconstrucción con una corona Ritchmond, de porcelana, cerómero o resina acetálica.

Las opciones que requerían la utilización de un perno no nos parecieron oportunas en función de las siguientes consideraciones:

La colocación de un perno metálico (tanto prefabricado como colado) impedía la correcta transmisión de la luz a lo largo del complejo diente-restauración, quedando afectada la sensación de naturalidad y por lo tanto de la estética final del caso.

La utilización de un perno cerámico (sólo como perno muñón, o como corona Ritchmond totalmente cerámica) era una opción que solucionaba el compromiso estético que provoca la colocación de pernos metálicos. Sin embargo, se descartó porque en nuestra experiencia, para que el comportamiento del perno sea correcto y no se produzcan fracturas del mismo dentro del conducto, se debe dotar al perno de un grosor adecuado. Dicho grosor exige una preparación del conducto radicular bastante agresiva, condición ésta que debe ser tenida en cuenta en un diente que presentaba un tratamiento de conductos de larga evolución. Lo que como mínimo hacía presuponer una drástica reducción del volumen hídrico del diente y, por lo tanto, de su resistencia [29-32].

Aspecto final de la incrustación una vez cementada en la boca

Fig. 8a. Visión de conjunto del grupo anterior

Fig. 8b. Fotografía de detalle, en la que se puede observar la perfecta transición entre incrustación y diente

La última posibilidad de restauración con pernos consistiría en la utilización de pernos de fibra de carbono que, en general, parecen estar ofreciendo unos buenos resultados [33-36], y no requieren una preparación tan agresiva como los pernos cerámicos. Pese a que en un principio sólo se encontraban disponibles en color negro, en la actualidad, se encuentran disponibles en color blanco. Sin embargo, se desestimó su utilización, porque iría asociada a la reconstrucción final con composite, opción ésta que, aunque reconocemos es de amplio uso entre los clínicos, no goza de nuestra simpatía cuando de restauraciones extensas se trata. Por otra parte, la paciente solicitó expresamente, que "si era posible, no se le realizara una reconstrucción directa con composite, ya que durante los últimos cinco años le habían efectuado dos restauraciones de este tipo, que al poco tiempo se le habían teñido".

Nuestra específica formación en el campo de la prótesis nos hacía inclinarnos por la utilización de un perno muñón colado combinado con la utilización de una corona céramo-metálica. Pensamos que, sin duda alguna, esta era la opción más garantizable a largo plazo. A favor de esta opción, estaría que se trata de un tratamiento ampliamente probado y que, en comparación con la utilización de pernos estéticos y coronas de porcelana, requería una preparación menos agresiva tanto del conducto como del diente remanente. Sin embargo, se nos volvía a presentar el problema de la falta de transparencia del metal y, por lo tanto,

de sus posibilidades de ofrecer la máxima naturalidad e integración con el resto de los dientes ante cualquier tipo de luz.

Una vez decididos por la realización de una incrustación, optamos por la utilización de la cerámica Empress II® que, gracias a su fase vítrea de fluoroapatita, proporciona la compatibilidad con el desgaste natural, la translucidez, la fluorescencia, la opalescencia y el brillo presente en los dientes naturales. En gran parte, estas propiedades se deben a la forma acidular (en forma de aguja) de sus cristales que, según Ivoclar®, tienen idéntica forma y composición de los existentes en el esmalte natural [37]. De cualquier forma, cualquiera de las acreditadas porcelanas actuales (In Ceram®, Procera All Ceram®, Mirage II®, etc.) podían ser perfectamente aptas para solucionar este caso.

Se descartó la realización de la incrustación en resinas acetálicas [38-42], ya que la experiencia clínica que tenemos en este tipo de materiales no aconsejaba su uso. En cuanto a los cerómeros, a pesar de sus prometedoras expectativas, todavía no tienen perfectamente acreditado su comportamiento en estudios longitudinales [16].

Sin duda alguna, somos conscientes de que este es un caso para la discusión, sobre todo entre la prostodoncia clásica (perno colado y corona céramo-metálica), los defensores de las restauraciones directas de composite, y los que apoyan el comportamiento de resistencia y técnicas adhesivas de las porcelanas sin metal. El seguimiento periódico del caso será el que, al final, nos dé la respuesta sobre el comportamiento de este tipo de tratamientos. Sin embargo, la posibilidad de reintervención en caso de fracaso de la incrustación, así como la estética obtenida, son factores a tener en cuenta a la hora de planificar tratamientos comprometidos como éste.

Visión extraoral de la incrustación una vez terminado el cementado y pulido

Fig. 9a. Visión de conjunto

Fig. 9b. Fotografía de detalle

Conclusiones

- En algunos casos, la toma de decisiones sobre cuál es el tratamiento más correcto a realizar supone un difícil compromiso, en el que debemos valorar principalmente la conservación del tejido dentario remanente, la estética, la economía, la durabilidad y la reversibilidad del mismo en caso de que fracase.
- La realización de una historia clínica exhaustiva, así como una planificación que contemple todos los factores implicados en el posible éxito del tratamiento (estética, preferencias del paciente, materiales y técnicas disponibles, patrón oclusal, higiene y mantenimiento, etc.) deben formar parte insoslayable de nuestra actuación, previa a la realización de tratamientos.
- El seguimiento periódico del caso será el que, al final, nos dé la respuesta sobre el comportamiento de este tipo de tratamientos. Sin embargo, debemos contemplar que la evolución de las posibilidades estéticas y el comportamiento mecánico de las nuevas cerámicas sin metal, en conjunción con las técnicas de adhesión, posibilitan la realización de tratamientos alternativos a los convencionales.

Bibliografía

1. Kaiser DA, Becker CM, Malone WF. Designs for cast metal restorations. Am J Dent 1998 Oct; 11 (5): 199-201.
2. Martin N, Jedynakiewicz NM. Clinical performance of CEREC ceramic inlays: a systematic review. Dent Mater 1999 Jan; 15 (1): 54-61.
3. Felden A, Schmalz G, Federlin M, Hiller KA. Retrospective clinical investigation and survival analysis on ceramic inlays and partial ceramic crowns: results up to 7 years. Clin Oral Investig 1998 Dec; 2 (4): 161-7.
4. Wolf BH, Walter MH, Boening KW, Schmidt AE. Margin quality of titanium and high-gold inlays and onlays—a clinical study. Dent Mater 1998 Sep; 14 (5): 370-4.
5. Kramer N, Frankenberger R, Pelka M, Petschelt A. IPS Empress inlays and onlays after four years—a clinical study. J Dent 1999 Jul; 27 (5):3 25-31.
6. Dietschi D, Moor L. Evaluation of the marginal and internal adaptation of different ceramic and composite inlay systems after an in vitro fatigue test. J Adhes Dent 1999; 1 (1): 41-56.
7. Donly KJ, Jensen ME, Triolo P, Chan D. A clinical comparison of resin composite inlay and onlay posterior restorations and cast-gold restorations at 7 years. Quintessence Int 1999 Mar; 30 (3): 163-8.
8. Thordrup M, Isidor F, Ravnholt G. Tensile bond strength of two ceramic and three resin composite inlay materials placed using a resin luting agent. Int J Prosthodont 1995 May-Jun; 8 (3): 233-8.
9. Christensen GJ. Intracoronal and extracoronal tooth restorations. J Am Dent Assoc 1999 Apr; 130 (4): 557-60.
10. Van der Vyver PJ, Marais JT. Resin bonded gold onlays for restoring erosion lesions. J Dent Assoc S Afr 1994 Jul; 49 (7): 355-7.
11. Landman P. Indirect posterior composite inlays and onlays. Alpha Omegan 1994; 87 (4): 49-54.
12. Sewitch T. Resin-bonded metal-ceramic inlays: a new approach. J Prosthet Dent 1997 Oct; 78 (4): 408-11.
13. Miya DM. Gold inlays bonded with a resin cement: a clinical report. J Prosthet Dent 1997 Sep; 78 (3): 233-5.
14. Karlsson S, Molin M. Effects of gold and bonded ceramic inlays on the ability to perceive occlusal thickness.J Oral Rehabil 1995 Jan; 22 (1): 9-13.
15. Hunter L, Stone D. Supraoccluding cobalt-chrome onlays in the management of amelogenesis imperfecta in children: a 2-year case report. Quintessence Int 1997 Jan; 28 (1): 15-9.
16. Pradíes G, Laffond A, Serrano B, del Río L. Puentes sin metal: tecnología de cerómeros y FRC. Revista Internacional de Prótesis Estomatológica (Ed. Hispanoamericana) 1999; 1: 81-87.
17. Koczarski MJ. Utilization of ceromer inlays/onlays for replacement of amalgam restorations. Pract Periodontics Aesthet Dent 1998 May;10 (4): 405-12.
18. Shannon A. Ceromers used indirect resins/ceramics:materials, clinical applications, and prep guidelines. Dent Today 1998. Mar 17 (3): 60-65.
19. Scheibenbogen-Fuchsbrunner A, Manhart J, Kremers L, Kunzelmann KH, Hickel R. Two-year clinical evaluation of direct and indirect composite restorations in posterior teeth. J Prosthet Dent 1999 Oct; 82 (4): 391-7.
20. Salido MP. Estudio comparativo del ajuste marginal en coronas cerámicas. Tesis Doctoral. Madrid: UCM, 1999.
21. Woods A. Artglass: a new restorative option to porcelain. Miss Dent Assoc J 1998 2nd Quarter; 54 (2): 36.
22. El-Mowafy OM, Rubo MH, el-Badrawy WA. Hardening of new resin cements cured through a ceramic inlay.Oper Dent 1999 Jan-Feb; 24 (1): 38-44.
23. Yatani H, Watanabe EK, Kaneshima T, Yamashita A, Suzuki K. Etched-porcelain resin-bonded onlay technique for posterior teeth. J Esthet Dent 1998; 10 (6): 325-32.
24. Freedman G. Ultraconservative dentistry. Dent Clin North Am 1998 Oct; 42 (4): 683-93.
25. Rosenthal L, Rinaldi P. The aesthetic revolution: minimum invasive dentistry. Dent Today 1998 Jun; 17 (6): 42-4, 46-7.
26. Ahmad I. Technique for realistic anterior crowns using the IPS Empress porcelain system.Signature 1997; 4 (3): 12-7.
27. Del Río Highsmith J, Gil Lozano J, López Lozano J. Restauración protésica del diente endodonciado. Diseño y justificación de una técnica propuesta. Quintessence (ed. esp.) 1993; 8: 491-94.
28. Hudis SI, Goldstein GR. Restoration of endodontically treated teeth: A review of the literature. J Prosthet Dent 1986; 1: 33-37.
29. Kleiman DI. Restauraciones postendodónticas a perno. Consideraciones a tener en cuenta. Gaceta Dental 1996; 66: 32-6.
30. Lombard J, Beurdeley D. Reconstitution des parts de substance des dents dèpulpées. Encyd. Med-Chir. Paris: A10-4, 1980.
31. Nero Viera G, Miñana Laliga R, Garrido Martínez M, Ramos Navarro JM. La resistencia y la retención como factores críticos en las reconstrucciones con amalgama de plata de piezas dentarias posteriores endodonciadas. Un enfoque clínico. Avances en Odontoestomatología 1990; 6: 237-260.
32. Taleghani M, Morgan RW. Reconstructive materials for endodontically treated teeth. J Prosthet Dent 1987; 4: 446-9.
33. Casadellas Bassols JM, Gil Mur FX. Aplicación de los plásticos reforzados con fibras para la construcción de dientes endodonciados. Rev. Act. Odontoestomat Esp. 1995; 55-7: 37-54.
34. Duret B, Reynaud M, Duret F. Un nouveau concept de reconstitution coronoradiculaire: Le Composipost (1). Le Chir- Dent de France 1990; 540: 131-41.
35. Duret B, Reynaud M, Duret F. Un nouveau concept de reconstitution coronoradiculaire: Le Composipost (2). Le Chir- Dent de France 1990; 542: 69-77.
36. Rovatti L, Mason PN, Dallari A. Valoración experimental del sistema composipost. Il Dentista Moderno 1993; 6.
37. Severance G. Presentación de una nueva cerámica de disilicato de litio: IPS Empress II. Signature international.1999; 4: 1-3.
38. Battistelli A, Pascetta R. Provisionalization with a thermoplastic acetalic material. Attual Dent 1990, Nov-25; 6 (41): 8-13.
39. Morton D, Aquilino SA. Fabrication of multiple posts and cores using a thermoplastic material and an indirect technique: a clinical report. J Prosthet Dent. 1997 Dec; 78 (6): 542-4.
40. Rosenstiel SF, Land MF, Holloway JA. Custom-cast post fabrication with a thermoplastic material. J Prosthet Dent. 1997 Feb; 77 (2): 209-11.
41. Battistelli A. Application of thermoplastic acetate resins in crown and bridge technic (1). Quintessenz Zahntech. 1990 Sep; 16 (9): 1057-65.
42. Battistelli A. Application of thermoplastic acetate resins in crown and bridge technique (2). Quintessenz Zahntech. 1990 Oct; 16 (10): 1175-82.